

بررسی همبستگی عامل Ki-67 در سرطان پروستات با شاخص ضریب انتشار ظاهری در تصویربرداری b-value متفاوت دیفیوژنی MRI

مهدی اکبری^۱، محمدباقر توکلی^۲، محمدحسین ایزدپناهی^۳، ایرج عابدی^۴، سعید خان باباپور^۵

مقاله پژوهشی

چکیده

مقدمه: پیشرفت‌های اخیر در تصویربرداری جدید مولکولی و زیست‌شناسی سلولی سرطان پروستات از جمله تصویربرداری وزن دیفیوژنی، باعث پیشرفت روش‌های بررسی سرطان شده است. نشانگرهای زیستی Ki-67 در پیش‌آگهی، تشخیص و درمان سرطان پروستات نقش مهمی دارد. هدف از انجام این مطالعه، بررسی همبستگی شاخص ضریب انتشار ظاهری تصویربرداری وزن دیفیوژنی با عامل Ki-67 بود.

روش‌ها: پژوهش حاضر، یک مطالعه مقطعی و آینده‌نگر بود که بر روی ۳۶ بیمار مبتلا به سرطان پروستات، که تحت عمل جراحی رادیکال پروستاتکتومی قرار گرفته بودند، انجام شد. تمامی بیماران قبل از عمل جراحی، تحت تصویربرداری وزن دیفیوژنی قرار گرفتند و عامل Ki-67 به دنبال عمل جراحی، به روش Immunohistochemistry (IHC) ارزیابی شد. در نهایت، اطلاعات جمع‌آوری شده وارد نرم افزار SPSS شد. تجزیه و تحلیل آماری به منظور واکاوی ارتباط بین ضریب انتشار ظاهری و عامل Ki-67 انجام گردید.

یافته‌ها: عامل Ki-67 با ضریب انتشار ظاهری در کل نواحی (محیطی و بینابینی) ($P < 0/001$) و در ناحیه‌ی محیطی ($P < 0/001$) و ناحیه‌ی بینابینی ($P = 0/030$) رابطه‌ی معکوسی داشت، اما با درجه‌ی بدخیمی تومور رابطه‌ی مستقیم داشت ($P = 0/035$).

نتیجه‌گیری: ضریب انتشار ظاهری، می‌تواند به عنوان یک معیار غیر تهاجمی برای ارزیابی عامل Ki-67 و تهاجم تومور سرطان پروستات که برای تشخیص، درجه‌بندی و پیش‌بینی بقای بیماران مبتلا به سرطان پروستات اهمیت دارد، قابل استفاده باشد.

واژگان کلیدی: سرطان پروستات، عامل Ki-67، ضریب انتشار ظاهری، تصویربرداری دیفیوژنی MRI

ارجاع: اکبری مهدی، توکلی محمدباقر، ایزدپناهی محمدحسین، عابدی ایرج، خان باباپور سعید. بررسی همبستگی عامل Ki-67 در سرطان پروستات با شاخص ضریب انتشار ظاهری در تصویربرداری b-value متفاوت دیفیوژنی MRI. مجله دانشکده پزشکی اصفهان ۱۳۹۸؛ ۳۷ (۵۴۷): ۱۱۶۸-۱۱۶۲

چندین آزمایش بالینی شامل آزمون دیجیتالی رکتوم (Digital rectum examination یا DRE)، بیوشیمیایی نظیر آنزیم ویژه پروستات (Prostate specific antigen یا PSA)، پاتولوژیک مانند بیوپسی با هدایت اولتراسوند (Trans rectal ultra sonography) یا (TRUS)، تصویربرداری نظیر سی تی اسکن، Magnetic resonance imaging (MRI) و سونوگرافی برای تشخیص و مرحله‌بندی سرطان پروستات

مقدمه

تشخیص زودرس، یکی از مهم‌ترین عوامل مؤثر بر درمان این سرطان است. بقای ۵ ساله‌ی سرطان پروستات در صورتی که بیماری در مراحل اولیه تشخیص داده شود، ۱۰۰ درصد و هنگامی که متاستاز به دوردست داده باشد، برابر ۳۲ درصد است (۱). بنابراین، درمان سرطان پروستات وابسته به گسترش سرطان در زمان تشخیص می‌باشد.

- ۱- دانشجوی کارشناسی ارشد، گروه تصویربرداری پزشکی، دانشکده‌ی فن‌آوری‌های نوین پزشکی، دانشگاه علوم پزشکی اصفهان، اصفهان و رادیوتکنولوژیست، بخش رادیولوژی، بیمارستان امیرالمومنین (ع)، شهرضا، ایران
- ۲- استاد، گروه فیزیک پزشکی، دانشکده‌ی پزشکی، دانشگاه علوم پزشکی اصفهان، اصفهان، ایران
- ۳- دانشیار، مرکز تحقیقات پیوند کلیه و گروه اورولوژی، مرکز تحقیقاتی الزهرا (س)، دانشگاه علوم پزشکی اصفهان، اصفهان، ایران
- ۴- استادیار، گروه فیزیک پزشکی، دانشکده‌ی پزشکی، دانشگاه علوم پزشکی اصفهان، اصفهان، ایران
- ۵- متخصص رادیولوژیست، بخش تصویربرداری، بیمارستان عسگریه، اصفهان، ایران

Email: mbtavakoli@mui.ac.ir

نویسنده‌ی مسؤؤل: محمد باقر توکلی

می‌باشد. یکی از مهم‌ترین این نتایج، Ki-67 است که متأسفانه زمان دست‌یابی به آن پس از تغییرات فیزیکی مشهود می‌باشد. در صورتی که DWI قادر به نشان دادن تغییرات مولکولی می‌باشد که مدت‌ها قبل از تغییرات فیزیکی نمایان می‌شوند. با توجه به نقش Ki-67 در درمان سرطان پروستات، همبستگی معنی‌داری میان Ki-67 و ADC می‌تواند کلید طلایی پیش‌آگهی از میزان تهاجمی بودن تومور سرطانی پروستات باشد. هیچ یک از محققین، این همبستگی را به صورت آینده‌نگر و با استفاده از دستگاه MRI با قدرت ۱/۵ تسلا به روش b-value متفاوت (بین ۱۲۰۰-۰)، بررسی نکرده است. هدف از انجام این مطالعه، بررسی همبستگی عامل Ki-67 و شاخص به دست آمده با استفاده از تصویربرداری به روش Multi b-value DWI (با دستگاه MRI با قدرت ۱/۵ تسلا)، در بیماران مبتلا به سرطان پروستات بود.

روش‌ها

نمونه‌ی پژوهش: این مطالعه به صورت مقطعی و آینده‌نگر بر روی ۳۶ بیمار که ۲۵ نفر در ناحیه‌ی محیطی پروستات (Peripheral zone) یا PZ) و ۱۱ نفر در ناحیه‌ی بینابینی (Transition zone یا TZ)، با مراحل ۲ و ۳ (T2cNOMX and T3cNOMX) مبتلا به سرطان پروستات که سرطان در آن‌ها توسط پزشک جراح با سابقه‌ی تأیید شده و تحت عمل جراحی رادیکال پروستاتکتومی قرار گرفته بودند، با کد اخلاق IR.MUI.MED.REC.1398.469 انجام شد. افراد مورد مطالعه، قبل از هر گونه اقدام درمانی ضد سرطان، ابتدا با دستور پزشک جراح به بخش تصویربرداری ارجاع شدند و شیوه‌نامه‌های چند متغیری MRI (دینامیک کنتراست - DWI-T2w) به روش b-value متفاوت توسط کارشناس رادیولوژی مجرب انجام شد و عدد ADC توسط پزشک رادیولوژیست از تصاویر DWI در منطقه‌ی مشکوک به سرطان به دست آمد و ثبت شد. سپس، بیمار جهت انجام عمل جراحی به بیمارستان هدایت شد و پس از انجام عمل جراحی، نمونه به آزمایشگاه پاتولوژی جهت بررسی و تعیین عامل Ki-67 ارسال گردید.

شیوه‌نامه‌های تصویربرداری دیفیوژن MRI: تصویربرداری MRI با استفاده از سیستم Siemens، مدل Magnetom aera، با قدرت ۱/۵ تسلا انجام شد. بیمار با وضعیت خوابیده به پشت روی تخت دراز کشیده، کویل آندورکتال در جایگاه خود قرار گرفته، اتصالات آن چک شده و بیمار با سر (Head first supine) وارد دستگاه شد. تصاویر MRI در سه وزن T₂، T₁vibe و DWI تهیه شد. تصویربرداری T₂ طبق متغیرهای زمان تکرار (Time of repeat یا Time of echo) ۳۴۰۰ میلی‌ثانیه، زمان اکو (TE یا TR) ۱۱۳ میلی‌ثانیه، ضخامت برش ۳/۵ میلی‌متر، طول قطر اکو ۲۳، میدان دید ۲۲۰ × ۲۲۰ میلی‌متر و ماتریکس ۳۲۰ × ۲۴۰ انجام شد. در

استفاده می‌گردد. متأسفانه، هیچ کدام از آزمون‌های پیش‌گفته، قادر به تشخیص سلول‌های سرطانی پروستات در مراحل اولیه نبودند و تمامی این روش‌ها، مبتنی بر تغییرات فیزیکی مشهود در منطقه‌ی مورد نظر است (۲). اگر چه، PSA بسیار حساس و اختصاصی می‌باشد، اما اغلب در بررسی ناهنجاری‌های غیر بدخیم (Benign prostatic hyperplasia) و التهاب پروستات کاربرد دارد (۳). پیشرفت‌های اخیر در تصویربرداری جدید مولکولی و بیولوژی سلولی سرطان پروستات، از جمله تصویربرداری وزن دیفیوژنی (Diffusion weighted imaging یا DWI)، باعث پیشرفت روش‌های غیر تهاجمی شده است؛ این روش‌ها، قادر به تشخیص رفتار زیست‌شناختی و مولکولی بافت سرطانی می‌باشد و می‌تواند منجر به بهبود تشخیص سرطان پروستات در افراد قبل از درمان شود (۴). در روش DWI، بر اساس انتشار مولکول‌های آب در میان مولکول‌های داخل سلولی، متغیری به نام ضریب انتشار ظاهری (Apparent diffusion coefficient یا ADC) در تصاویر تعیین می‌شود و می‌تواند کنتراست دقیقی به منظور افتراق سلول‌های سرطانی در مقابل سلول‌های سالم ارائه دهد. در چندین مطالعه، نشان داده شده است که در روش DWI، یک تفاوت آماری بین متوسط ADC بافت طبیعی و سرطانی وجود دارد. بنابراین، تصاویر DWI می‌تواند اطلاعات کمی و کیفی در مورد تراکم سلولی، ساختار تومور و همچنین، تشخیص بافت سرطانی، فراهم کند و یک ابزار مفید و قدرتمند در تشخیص و مرحله‌بندی تومور باشد (۵-۶). در این نوع تصویربرداری، سهم دخالت ADC در وزن کنتراستی تصویر، توسط متغیری به نام عامل b بر حسب میلی‌متر مربع/ثانیه کنترل می‌شود که مقدار آن می‌تواند بین ۲۵۰۰-۰ متغیر باشد (۷). مقدار b (b-value) در حدود ۱۵۰۰-۱۰۰۰ می‌تواند هم از لحاظ حساسیت به تشخیص و هم از لحاظ نسبت سیگنال به نویز در موارد بالینی، مفید باشد.

یکی از مهم‌ترین عواملی که طی فرایند Immunohistochemistry (IHC) در آزمایش‌های پاتولوژی بررسی می‌شود، عامل Ki-67 می‌باشد. Ki-67، یک پروتئین سلولی است که هنگام تقسیم سلولی افزایش می‌یابد. هر چه سلول‌های بیشتری از نظر وجود Ki-67 مثبت باشند، سرعت تکثیر توده‌ی سرطانی بیشتر است (۸). بررسی پروتئین Ki-67 از نظر پاسخ به شیمی‌درمانی و پیش‌آگهی بیماری اهمیت دارد. مطالعات نشان داده است که Ki-67، یک عامل بالقوه‌ی بسیار عالی پیش‌آگهی سرطان پروستات بوده است. امروزه، رنگ‌پذیری Ki-67 به طور گسترده به عنوان نشانگر عملی در بررسی تکثیر سلول به کار می‌رود (۹-۱۰).

انتخاب روش مناسب درمان سرطان پروستات، بر اساس نتایج به دست آمده از آزمایش‌ها و روش‌های تصویربرداری گوناگون

شدند. نمونه‌های رنگ‌آمیزی شده توسط یک پاتولوژیست با ۳۰ سال سابقه به صورت بصری ارزیابی و نتایج به صورت درصد مثبت اعلام شد. **واکاوی آماری:** اطلاعات جمع‌آوری شده وارد نرم‌افزار SPSS نسخه ۲۰ (version 20, IBM Corporation, Armonk, NY) شد. برای بررسی طبیعی بودن و یا عدم طبیعی بودن توزیع عامل Ki-67 از آزمون Kolmogorov-Smirnov استفاده شد و جهت بررسی رابطه‌ی این متغیر با درجه‌ی بدخیمی تومور (Gleason score) یا GS و ADC در نواحی محیطی و بینابینی از ضریب همبستگی Spearman استفاده گردید.

یافته‌ها

۳۶ بیمار مبتلا به سرطان پروستات، در این مطالعه شرکت کردند. دامنه‌ی سنی این افراد بین ۷۷-۵۰ سال و میانگین و انحراف معیار سن $67/4 \pm 6/4$ سال بود.

شاخص‌های آماری عامل Ki-67، GS و ADC در نواحی محیطی و بینابینی و در کل (محیطی و بینابینی) و عامل Ki-67 و ADC در ناحیه‌ی بدون تومور در جدول ۱ آمده است.

آزمون Kolmogorov-Smirnov نشان داد که توزیع عامل Ki-67 از توزیع طبیعی پیروی نمی‌کرد. بنابراین، جهت بررسی رابطه‌ی این متغیر با GS و ADC در نواحی محیطی و بینابینی، از ضریب همبستگی Spearman استفاده شد. ضریب همبستگی Spearman نشان داد که عامل Ki-67 با GS رابطه‌ی مستقیمی داشت ($P = 0/035$)، اما با ADC در کل نواحی ($P < 0/001$) و همچنین، ADC در ناحیه‌ی محیطی ($P < 0/001$) و ADC در ناحیه‌ی بینابینی ($P = 0/030$) رابطه‌ی معکوس داشت. همبستگی معکوس عامل Ki-67 با ADC در ناحیه‌ی محیطی بیشتر از ADC در ناحیه‌ی بینابینی بود. ضمن این که GS با ADC در نواحی محیطی ($P = 0/860$) و بینابینی ($P = 0/770$) و در کل ($P = 0/300$) رابطه‌ی معنی‌داری نداشت (جدول ۲).

تصویربرداری T1vibe از عواملی نظیر TR $4/46$ میلی‌ثانیه، TE $1/72$ میلی‌ثانیه، ضخامت برش $3/5$ میلی‌متر، زاویه‌ی انحراف (Flip angle یا Fa) 12 درجه، ماتریکس 192×154 ، میدان دید 260×260 ، زمان مالکیت (Acquisition time) 8 ثانیه و عامل تصویربرداری موازی استفاده شد. همچنین، تصویربرداری DWI از عوامل TR 510 میلی‌ثانیه، TE 90 میلی‌ثانیه، ضخامت برش $3/5$ میلی‌متر، میدان دید 280×280 میلی‌متر، ماتریکس 95×160 و b-value 50 ، 400 ، 800 و 1200 انجام شد.

واکاوی تصویربرداری وزن دیفیوژنی: نقشه‌ی ADC برای

همه‌ی بیماران از جمع تصاویر b-value متفاوت تهیه شد. سپس، عدد ADC توسط پزشک رادیولوژیست با ۱۰ سال سابقه در منطقه‌ی مورد نظر بافت سرطانی و همچنین، بافت غیر سرطانی مشخص گردید و مقادیر ثبت شد. این کار، با کشیدن مناطق مورد نظر (ROI یا Region of interesting) به صورت دستی روی نقشه‌های ADC که نتیجه‌ی b-value‌های متفاوت بود، انجام شد.

واکاوی آسیب‌شناسی: پس از اتمام تصویربرداری و ارزیابی

متغیرهای مختلف، بیمار توسط پزشک جراح تحت عمل جراحی رادیکال پروستاتکتومی قرار گرفت و نمونه جهت انجام آزمایش‌های پاتولوژی به بخش پاتولوژی ارسال شد. علاوه بر آزمایش‌های معمول پاتولوژی، میزان Ki-67 نیز طی آزمایش‌های IHC به دست آمد.

واکاوی فرایند IHC ارزیابی عامل Ki-67 روی نمونه‌های

بافتی به دست آمده از عمل جراحی توسط فرایند IHC انجام شد. به طور خلاصه، نمونه‌های برش خورده به مدت ۱۹-۱۸ ساعت در دمای 60 درجه‌ی سانتی‌گراد حرارت دیدند. در مرحله‌ی بعد، پارافین‌زدایی و سپس، آشکارسازی شد و آب اکسیژنه اضافه گردید. آن گاه، طی دو مرحله با آنتی‌بادی رنگ‌آمیزی شدند. بعد از آن، نمونه با محلول Wash شستشو داده شد و دی‌آمینوبنزیدین به برش‌ها اضافه گردید و بعد با هماوکسیلین رنگ‌زدایی شد. پس از خشک شدن، شفافیت و نصب، برش‌ها با استفاده از یک میکروسکوپ نمایان

جدول ۱. شاخص‌های آماری عامل Ki-67، Gleason score (GS) و Apparent diffusion coefficient (ADC) در نواحی محیطی و بینابینی و در کل و

عوامل Ki-67 و ADC در ناحیه‌ی بدون تومور

متغیر	میانگین	میانگین \pm انحراف معیار	کمینه-بیشینه	میانگین
عامل Ki-67	۷/۷	$7/7 \pm 6/3$	۲-۲۸	۶
GS	۷/۳	$7/3 \pm 1/1$	۶-۹	۷
ADC در ناحیه‌ی محیطی	۶۲۰	$620/0 \pm 130/9$	۳۲۲-۹۶۰	۶۲۲
ADC در ناحیه‌ی بینابینی	۷۸۷	$787/0 \pm 219/1$	۴۸۵-۱۲۰۰	۷۲۵
ADC در کل نواحی (محیطی و بینابینی)	۶۷۱	$671/0 \pm 177/6$	۳۲۲-۱۲۰۰	۶۶۸/۵
عامل Ki-67 در ناحیه‌ی بدون تومور	۱	$1/0 \pm 0/0$	۱-۱	۱
ADC در ناحیه‌ی بدون تومور	۱۲۶۱	$1261/0 \pm 250/9$	۷۳۰-۱۷۰۰	۱۲۵۵

GS: Gleason score; ADC: Apparent diffusion coefficient

جدول ۲. ضرایب همبستگی Spearman بین عامل Ki-67 با Gleason score (GS) و Apparent diffusion coefficient (ADC) در نواحی محیطی و بینابینی و در کل

متغیر	میزان عامل Ki-67			
	GS		P	
	r	P	r	
GS	-	-	۰/۳۰۶	۰/۰۳۵
ADC در ناحیه محیطی	-۰/۸۴۸	< ۰/۰۰۱	-۰/۳۳۶	۰/۸۶۰
ADC در ناحیه بینابینی	-۰/۳۴۲	۰/۰۳۰	-۰/۱۰۱	۰/۷۷۰
ADC در کل نواحی	-۰/۷۱۳	< ۰/۰۰۱	-۰/۱۷۶	۰/۳۰۰

GS: Gleason score; ADC: Apparent diffusion coefficient

بحث

این مطالعه، به بررسی رابطه‌ی Ki-67 با ADC در نواحی سرطانی محیطی، بینابینی و در کل (محیطی و بینابینی) و همچنین، رابطه‌ی این عامل با GS بر روی ۳۶ بیمار مبتلا به سرطان پروستات، که تحت عمل جراحی رادیکال پروستاتکتومی قرار گرفته بودند، پرداخته است. با توجه به نتایج به دست آمده در این مطالعه، عامل Ki-67 با ADC در کل نواحی، ناحیه‌ی محیطی و ناحیه‌ی بینابینی، رابطه‌ی معکوسی داشت. همچنین، رابطه‌ی مستقیم بین عامل Ki-67 و درجه‌ی بدخیمی تومور مشاهده شد. یکی دیگر از مهم‌ترین نتایج به دست آمده در این مطالعه، همبستگی معکوس عامل Ki-67 با ADC در ناحیه‌ی محیطی بیشتر از ADC در ناحیه‌ی بینابینی بود.

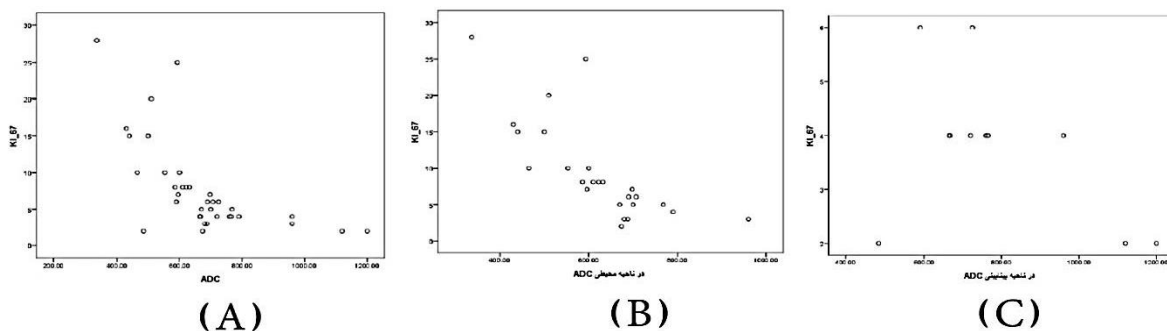
همچنین، نتایج تجزیه و تحلیل داده‌ها نشان داد که GS با متوسط ADC در نواحی محیطی، نواحی بینابینی و در کل، رابطه‌ی معنی‌داری نداشت. در مطالعه‌ی گذشته‌نگر Ma و همکاران، رابطه‌ی منفی عامل Ki-67 با ADC و همچنین، ارتباط معنی‌دار عامل Ki-67 با درجه‌ی بدخیمی تومور مشاهده شده است (۱۱). نتیجه‌ی به دست آمده در این مطالعه، به طور کامل هم‌راستا با نتیجه‌ی مطالعه‌ی حاضر می‌باشد. یافته‌های به دست آمده در این مطالعه، نشان می‌دهد ADC ممکن است با تکثیر تومور، آنژیوژنز و هیپوکسی ارتباط نزدیکی داشته باشد و به عنوان یک نشانگر زیستی تصویری سرطان پروستات استفاده شود.

همچنین، آزمون Kolmogorov-Smirnov نشان داد که توزیع عامل Ki-67، GS و ADC در نواحی بینابینی و محیطی از توزیع طبیعی پیروی می‌کرد. بنابراین، جهت مقایسه‌ی آن‌ها بین نواحی محیطی و بینابینی از آزمون متغیری Independent t استفاده شد. آزمون Independent t نشان داد که میانگین عامل Ki-67 ($P < ۰/۰۰۱$) و GS ($P = ۰/۰۰۵$) در ناحیه‌ی محیطی به طور معنی‌داری بیشتر از ناحیه‌ی بینابینی بود، اما میانگین ADC در ناحیه‌ی بینابینی به طور معنی‌داری بیشتر از ناحیه‌ی محیطی بود ($P = ۰/۰۰۷$) (جدول ۳).

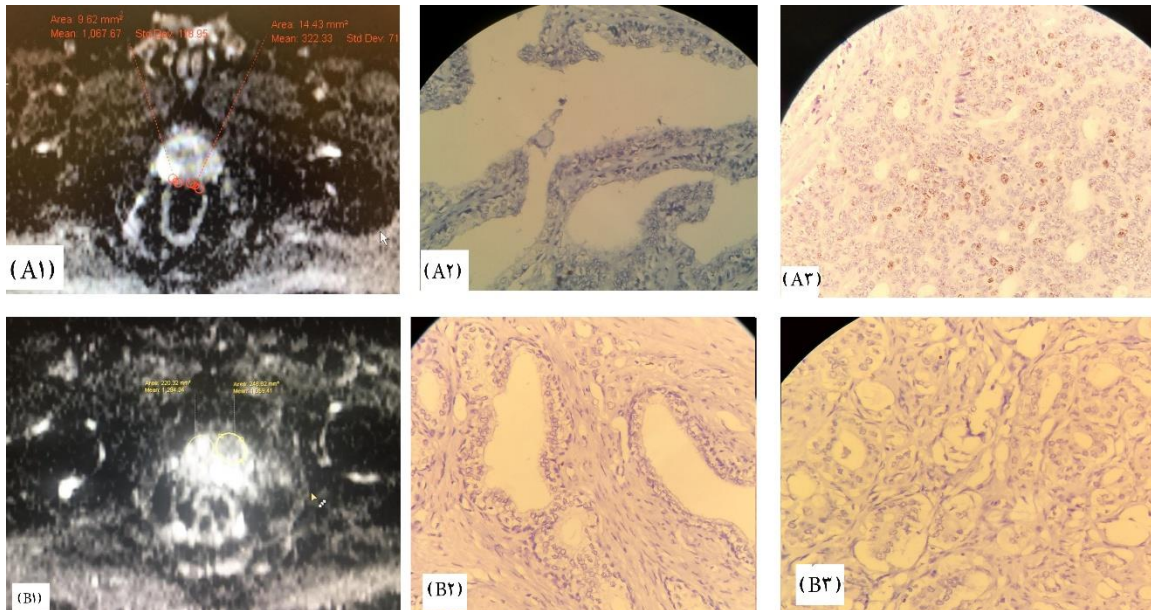
جدول ۳. مقایسه‌ی میانگین عامل Ki-67، درجه‌ی بدخیمی تومور و Apparent diffusion coefficient (ADC) نواحی بینابینی و محیطی

متغیر	ناحیه‌ی محیطی		مقدار P
	میانگین ± انحراف معیار	ناحیه‌ی بینابینی میانگین ± انحراف معیار	
عامل Ki-67	۹/۵ ± ۶/۸	۳/۸ ± ۱/۴	< ۰/۰۰۱
درجه‌ی بدخیمی	۷/۶ ± ۱/۲	۶/۶ ± ۰/۷	۰/۰۰۵
ADC	۶۲۰/۰ ± ۱۳۰/۹	۷۸۷/۰ ± ۲۱۹/۱	۰/۰۰۷

شکل ۱ دیاگرام پراکنش عامل Ki-67 بر حسب ADC را نشان می‌دهد. مقایسه‌ی نتایج ADC و IHC در نقاط سرطانی و غیر سرطانی دو نفر از بیماران شرکت کننده نیز در شکل ۲ نشان داده شده است.



شکل ۱. دیاگرام پراکنش عامل Ki-67 بر حسب Apparent diffusion coefficient (ADC): (A) در کل نواحی محیطی و بینابینی؛ (B) در ناحیه‌ی محیطی؛ (C) در ناحیه‌ی بینابینی



شکل ۲. مقایسه‌ی نتایج **ADC** Apparent diffusion coefficient و **IHC** Immunohistochemistry در نقاط سرطانی و غیر سرطانی دو نفر از بیماران شرکت کننده در پژوهش؛ **A1: ADC** بیمار **A** در منطقه‌ی سرطانی برابر ۳۲۲ و در منطقه‌ی غیر سرطانی برابر ۱۰۶۷؛ **A2: Ki67** برابر ۱ درصد مثبت برای منطقه‌ی غیر سرطانی بیمار **A: A3: Ki67** برابر ۲۷ درصد مثبت برای منطقه‌ی سرطانی بیمار **A: B1: ADC** بیمار **B** در منطقه‌ی سرطانی برابر ۱۰۵۹ و در منطقه‌ی غیر سرطانی برابر ۱۲۸۴؛ **B2: Ki67** برابر ۱ درصد مثبت برای منطقه‌ی غیر سرطانی بیمار **B: B3: Ki67** برابر ۲ درصد مثبت برای منطقه‌ی سرطانی بیمار **B**

Zhang و همکاران (۱۲) هم‌خوانی دارد، اما مطالعه‌ی حاضر به دلایل زیر یک مکمل ارزشمند برای مطالعه‌ی آن‌ها می‌باشد:

۱- نتایج به دست آمده در مطالعات قبلی، به صورت گذشته‌نگر بوده است، اما در مطالعه‌ی حاضر، این همبستگی به صورت آینده‌نگر اثبات شد. چنانچه پزشک رادیولوژیست از نتایج پاتولوژی آگاهی نداشته است.

۲- هیچ یک از نمونه‌ها به روش بیوپسی استخراج نشد؛ بلکه تمامی نمونه‌ها از رادیکال پروستاتومی به دست آمد. پس نمونه‌های برش داده شده و رنگ‌آمیزی شده، مطابقت کامل با تصاویر MRI و ROIهای انتخابی پژوهشگران داشته است.

۳- نقشه‌های ADC، حاصل **value**های متفاوت بود؛ بنابراین، از دقت کافی برخوردار بود.

در مطالعه‌ی حاضر، عامل Ki-67 به طور مستقیم با GS و معکوس با ADC در سرطان پروستات رابطه داشت. نتایج به دست آمده مطابق با مطالعات قبلی است. در چندین مطالعه‌ی اخیر، رابطه‌ی منفی معنی‌داری بین ADC و عامل Ki-67 در سرطان پروستات ($r = ۰/۴۵۹$)، سرطان پستان ($r = -۰/۸۲۵$)، مننژیوم ($r = -۰/۶۳۰$)، سرطان رکتوم ($r = -۰/۳۱۸$) و سرطان مثانه ($r = -۰/۵۷۰$) مشاهده شد (۱۶-۱۳). همچنین، رابطه‌ی معکوس عامل Ki-67 با ADC مشابه نتایج Mesko و همکاران (۱۳) است. همبستگی بین ADC و

در حال حاضر، بسیاری از نشانگرهای زیستی تومور برای تشخیص سرطان، درجه‌بندی، پیش‌بینی تهاجم و تعیین پیش‌آگهی در مدیریت بالینی استفاده می‌شود و بیشتر این نشانگرها، از بافت‌شناسی مشتق می‌شوند که دارای روش تهاجمی هستند، اما برای ارزیابی ویژگی‌های تومور، روش‌های غیر تهاجمی مورد نیاز است. در روش DWI، می‌توان اطلاعات مربوط به ساختار میکروسکوپی بافت را با اندازه‌گیری انتشار مولکول‌های آب به درون بافت به دست آورد. متغیر ADC به دست آمده از DWI، به عنوان یک نشانگر زیستی تصویری برای پیش‌بینی درجه‌ی هیستوپاتولوژیک، پاسخ درمانی و پیش‌آگهی برخی از تومورها نظیر سرطان پروستات مورد استفاده قرار گرفته است.

از دیگر نتایج به دست آمده در مطالعه‌ی حاضر، این که میانگین عامل Ki-67 و درجه‌ی بدخیمی تومور در ناحیه‌ی محیطی، به طور معنی‌داری بیشتر از ناحیه‌ی بینابینی بود و میانگین ADC در ناحیه‌ی بینابینی به طور معنی‌داری بیشتر از ناحیه‌ی محیطی بود. این نتیجه، نشان می‌دهد که تومور سرطانی در نواحی محیطی تهاجمی‌تر از نواحی بینابینی بود. میانگین عامل Ki-67 در ناحیه‌ی سرطانی به طور معنی‌داری بیشتر از ناحیه‌ی غیر سرطانی بود. میانگین ADC در ناحیه‌ی سرطانی به طور معنی‌داری کمتر از ناحیه‌ی غیر سرطانی بود. نتایج به دست آمده، با نتایج مطالعه‌ی Ma و همکاران (۱۱) و

تشخیص، درجه‌بندی و پیش‌بینی بقای بیماران مبتلا به سرطان پروستات اهمیت دارد، قابل استفاده باشد. توصیه می‌شود این مطالعه به صورت آینده‌نگر به روش b-value متفاوت با دستگاه ۳ تسلا انجام شود تا همبستگی اثبات شده مورد تأیید روش‌های گوناگون قرار گیرد

تشکر و قدردانی

این مقاله، حاصل پایان‌نامه‌ی کارشناسی ارشد فن‌آوری تصویربرداری پزشکی با کد ۳۹۸۵۳۱ در قالب طرح پژوهشی در دانشگاه علوم پزشکی اصفهان تصویب شده است. بدین وسیله، از مسئولین محترم معاونت پژوهشی مراتب سپاس و قدردانی به عمل می‌آید. همچنین، کمال تشکر از سرکار خانم دکتر شهزاد برادران (مسئول محترم آزمایشگاه برادران اصفهان) ابراز می‌گردد.

شاخص تکثیر Ki-67 را می‌توان چنین توجیه نمود که تکثیر سلولی، فعالیت میوتیک سلولی را با افزایش نسبت N/C افزایش می‌دهد. همچنین، از طریق مرحله‌ی S و مرحله‌ی G2 تا مرحله‌ی M، حجم سلولی به تدریج افزایش می‌یابد که منجر به کاهش میزان کسر خارج سلولی می‌شود. با افزایش حجم سلول، میزان حجم خارج سلولی/داخل سلولی کاهش می‌یابد. این تغییرات، انتشار آب در فضای داخل و خارج سلولی را کاهش می‌دهد و بنابراین، ADC با افزایش شاخص تکثیر کاهش می‌یابد. ADC کاهش یافته در نتیجه‌ی تکثیر توموری نشان داده شده توسط Ki-67، می‌تواند بیشتر با اندازه‌گیری کمی تکثیر سلول (سلولاریته) به ویژه سلول‌های اپی‌تلیال با انتشار کم در سرطان پروستات تقویت شود. بنابراین، ADC می‌تواند به عنوان یک معیار غیر تهاجمی برای ارزیابی تهاجم تومور، تکثیر سلولی، هایپوکسی تومور و آنژیوژنز سرطان پروستات، که برای

References

- Kasivisvanathan V, Arya M, Ahmed HU, Moore CM, Emberton M. A randomized controlled trial to investigate magnetic resonance imaging-targeted biopsy as an alternative diagnostic strategy to transrectal ultrasound-guided prostate biopsy in the diagnosis of prostate cancer. *Urol Oncol* 2015; 33(3): 156-7.
- Walsh AL, Considine SW, Thomas AZ, Lynch TH, Manecksha RP. Digital rectal examination in primary care is important for early detection of prostate cancer: a retrospective cohort analysis study. *Br J Gen Pract* 2014; 64(629): e783-e787.
- Kam SC, Choi SM, Yoon S, Choi JH, Lee SH, Hwa JS, et al. Complications of transrectal ultrasound-guided prostate biopsy: impact of prebiopsy enema. *Korean J Urol* 2014; 55(11): 732-6.
- Pollack A, Paryani SB, Hussey D, Perez CA, Beyer DC, Blasko JC, et al. Locally advanced (high-risk) prostate cancer. American College of Radiology. ACR Appropriateness Criteria. *Radiology* 2000; 215(Suppl): 1401-12.
- White NS, McDonald C, Farid N, Kuperman J, Karow D, Schenker-Ahmed NM, et al. Erratum: Diffusion-Weighted imaging in cancer: Physical foundations and applications of restriction spectrum imaging (*Cancer Research* (2014) 74 (4638-4652)). *Cancer Res* 2014; 74(22): 6733.
- Cuocolo R, Stanzione A, Rusconi G, Petretta M, Ponsiglione A, Fusco F, et al. PSA-density does not improve bi-parametric prostate MR detection of prostate cancer in a biopsy naive patient population. *Eur J Radiol* 2018; 104: 64-70.
- Ueno Y, Kitajima K, Sugimura K, Kawakami F, Miyake H, Obara M, et al. Ultra-high b-value diffusion-weighted MRI for the detection of prostate cancer with 3-T MRI. *J Magn Reson Imaging* 2013; 38(1): 154-60.
- Tuffaha MSA, Guski H, Kristiansen G. Markers to assist the diagnosis of dysplasia and malignant transformation. In: Tuffaha MSA, Guski H, Kristiansen G, editors. *Immunohistochemistry in tumor diagnostics*. Cham, Switzerland: Springer International Publishing; 2018. p. 253-5.
- Aaltomaa S, Lipponen P, Vesalainen S, Ala-Opas M, Eskelinen M, Syrjanen K. Value of Ki-67 immunolabelling as a prognostic factor in prostate cancer. *Eur Urol* 1997; 32(4): 410-5.
- Spratt DE. Ki-67 remains solely a prognostic biomarker in localized prostate cancer. *Int J Radiat Oncol Biol Phys* 2018; 101(3): 513-5.
- Ma T, Yang S, Jing H, Cong L, Cao Z, Liu Z, et al. Apparent diffusion coefficients in prostate cancer: correlation with molecular markers Ki-67, HIF-1 α and VEGF. *NMR Biomed* 2018; 31(3).
- Zhang J, Jing H, Han X, Huang Z, Cao Z, Liu Q. Diffusion-weighted imaging of prostate cancer on 3T MR: Relationship between apparent diffusion coefficient values and Ki-67 expression. *Acad Radiol* 2013; 20(12): 1535-41.
- Mesko S, Kupelian P, Demanes DJ, Huang J, Wang PC, Kamrava M. Quantifying the ki-67 heterogeneity profile in prostate cancer. *Prostate Cancer* 2013; 2013: 717080.
- Onishi N, Kanao S, Kataoka M, Iima M, Sakaguchi R, Kawai M, et al. Apparent diffusion coefficient as a potential surrogate marker for Ki-67 index in mucinous breast carcinoma. *J Magn Reson Imaging* 2015; 41(3): 610-5.
- Surov A, Ginat DT, Sanverdi E, Lim CCT, Hakyemez B, Yogi A, et al. Use of diffusion weighted imaging in differentiating between malignant and benign meningiomas. A multicenter analysis. *World Neurosurg* 2016; 88: 598-602.
- Sun Y, Tong T, Cai S, Bi R, Xin C, Gu Y. Apparent Diffusion Coefficient (ADC) value: A potential imaging biomarker that reflects the biological features of rectal cancer. *PLoS One* 2014; 9(10): e109371.

Evaluation of Correlation of Ki-67 Factor in Prostate Cancer with Apparent Diffusion Coefficient Index in Multi b-value Diffusion Magnetic Resonance Imaging

Mehdi Akbari¹, [Mohammad Bagher Tavakoli](#)², Mohammadhoseyn Izadpanahi³, Iraj Abedi⁴, Saied Khanbabapour⁵

Original Article

Abstract

Background: Recent advances in molecular imaging of prostate cancer, including diffusion-weighted imaging, have led to improved cancer screening methods. The Ki-67 biomarker plays an important role in the prevention, diagnosis, and treatment of prostate cancer. The purpose of this study was to investigate the correlation between apparent diffusion coefficient of diffusion weight imaging with Ki-67 factor.

Methods: This was a cross-sectional study on 36 patients with prostate cancer, who underwent radical prostatectomy. All patients underwent diffusion weight imaging before surgery, and Ki-67 factor was evaluated by immunohistochemistry (IHC). Statistical analysis was performed to investigate the relationship between apparent diffusion coefficient and Ki-67 factor using SPSS software.

Findings: The ki-67 factor was inversely correlated with the apparent diffusion coefficient in peripheral ($P < 0.001$) and interstitial zone ($P = 0.030$). Nevertheless, it had a direct relationship with the degree of tumor malignancy ($P = 0.035$).

Conclusion: Apparent diffusion coefficient can be used as a noninvasive criterion for assessing ki-67 and prostate cancer tumor invasion, which is important in diagnosing, grading, and predicting the survival of patients with prostate cancer.

Keywords: Prostate cancer, Ki-67 antigen, Apparent diffusion coefficient (ADC), Diffusion magnetic resonance imaging

Citation: Akbari M, Tavakoli MB, Izadpanahi M, Abedi I, Khanbabapour S. **Evaluation of Correlation of Ki-67 Factor in Prostate Cancer with Apparent Diffusion Coefficient Index in Multi b-value Diffusion Magnetic Resonance Imaging.** J Isfahan Med Sch 2019; 37(547): 1162-8.

1- MSc Student, Department of Medical Imaging, School of Medicine, Isfahan University of Medical Sciences Isfahan AND Radiotechnologist, Department of Radiology, Amiralmomenin Hospital, Shahreza, Iran

2- Professor, Department of Medical Physics, School of Medicine, Isfahan University of Medical Sciences, Isfahan, Iran

3- Associate Professor, Isfahan Kidney Transplantation Research Center AND Department of Urology, Alzahra Research Centers, Isfahan University of Medical Sciences, Isfahan, Iran

4- Assistant Professor, Department of Medical Physics, School of Medicine, Isfahan University of Medical Sciences, Isfahan, Iran

5- Radiologist, Department of Imaging, Askarieh Hospital, Isfahan, Iran

Corresponding Author: Mohammad Bagher Tavakoli, Email: mbtavakoli@mui.ac.ir