

بررسی نقش نشانگرهای Soluble fms-Like Tyrosine Kinase-1 و Vascular Endothelial Growth Factor در

مقایسه با سونوگرافی رنگی داپلر در تشخیص تهاجم جفت

الهام نقشینه^۱، فرانک رزاقی^۲

مقاله پژوهشی

چکیده

مقدمه: با توجه به شیوع به نسبت بالای چسبندگی جفت (Placenta Accreta) در بارداری و عدم وجود روش مناسب برای پیش‌بینی این عارضه، این مطالعه با هدف تعیین نقش نشانگرهای تیروزین کیناز ۱ محلول شبیه fms (Soluble fms-like tyrosine kinase-1 یا SFLT-1) و عامل رشد اندوتلیوم عروق (Vascular endothelial growth factor یا VEGF) در مقایسه‌ی آن با سونوگرافی رنگی داپلر در تشخیص تهاجم جفت انجام گرفت.

روش‌ها: در یک مطالعه‌ی مقطعی، ۷۸ زن باردار مظنون با تهاجم جفتی که در سال‌های ۹۷-۱۳۹۶ به بیمارستان‌های الزهرا (س) و شهید بهشتی اصفهان مراجعه کرده بودند، وارد مطالعه شدند و سطح SFLT-1 و VEGF در آنان اندازه‌گیری و سونوگرافی جفت نیز در آنان انجام شد. پس از عمل، نتیجه‌ی حاصل از عمل جراحی با نتایج سونوگرافی و سطح SFLT-1 و VEGF مقایسه شد و توافقی بین نشانگرهای پیش‌گفته و سونوگرافی در تشخیص نوع تهاجم بافتی تعیین شد.

یافته‌ها: میانگین سطح VEGF بر حسب پیامد بارداری تفاوت معنی‌داری نداشت ($P = 0/900$)، اما سطح SFLT-1 در گروه چسبندگی جفت به طور معنی‌داری پایین‌تر بود ($P = 0/020$)، ضمن این که نسبت SFLT-1/VEGF نیز بین دو گروه متفاوت نبود ($P = 0/060$). مقایسه‌ی یافته‌های سونوگرافی و نتایج حاصل از عمل جراحی نشان داد در ۳۸ مورد (۴۸/۷ درصد) نتایج جراحی و سونوگرافی طبیعی بود. همچنین، در ۱۶ مورد (۲۰/۵ درصد) نتایج جراحی و سونوگرافی وجود چسبندگی جفت را نشان داد. میزان توافقی بین سونوگرافی و جراحی ۰/۳۶ بود ($P < 0/001$).

نتیجه‌گیری: برابر نتایج مطالعه‌ی حاضر، دو نشانگر SFLT-1 و VEGF در مقایسه با سونوگرافی معیارهای مناسبی برای پیش‌بینی تهاجم جفتی نبودند. در عین حال، با توجه به محدودیت‌های این مطالعه، انجام مطالعات بیشتر پیشنهاد می‌گردد.

واژگان کلیدی: پروفایل آنژیوژنیک، چسبندگی جفت، عامل رشد اندوتلیوم عروق، تیروزین کیناز ۱ محلول شبیه fms

ارجاع: نقشه الهام، رزاقی فرانک. بررسی نقش نشانگرهای Soluble fms-Like Tyrosine Kinase-1 و Vascular Endothelial Growth Factor در

مقایسه با سونوگرافی رنگی داپلر در تشخیص تهاجم جفت. مجله دانشکده پزشکی اصفهان ۱۳۹۸؛ ۳۷ (۵۱۸): ۱۸۱-۱۷۶

VEGF، توسط تعدادی از سرطان‌ها تولید می‌شود و برای افزایش آنژیوژنز جهت افزایش رشد تومور کمک می‌کند. درمان با Avastin) Bevacizumab (در حالی که VEGF را بلوک می‌کند، به طور مؤثر برای توقف رشد تومور مورد استفاده قرار می‌گیرد. سندرمی که در درمان با مهارکننده‌های AntiVEGF گزارش شده است، شامل هایپرنتشن، پروتئین‌اورمی و ادم مغزی می‌باشد که شبیه درجاتی از پره‌اکلامپسی است (۲). در یک حاملگی طبیعی، VEGF از سلامت آندوتلیال و دیلاتاسیون عروق حمایت می‌کند. آنژیوژنز که برای تکامل جفت

مقدمه

تیروزین کیناز ۱ محلول شبیه fms (Soluble fms-like tyrosine kinase-1 یا SFLT-1) گونه‌ای از fms-like tyrosine kinase-1 (FLT-1) می‌باشد که به عامل رشد آندوتلیوم عروق (Vascular endothelial growth factor یا VEGF) در جریان و عامل رشد جفتی متصل می‌شود و در پاتوژنز پره‌اکلامپسی دخالت دارد (۱). VEGF، عامل رشد آنژیوژنیک است که آنژیوژنز، نیتريت اکسید و پروستاگلاندین‌های گشاد کننده‌ی عروقی را افزایش می‌دهد. VEGF از سلامت آندوتلیال و تنظیم فشار خون حمایت می‌کند (۱).

۱- دانشیار، گروه زنان و زایمان، دانشکده‌ی پزشکی، دانشگاه علوم پزشکی اصفهان، اصفهان، ایران

۲- دستیار، گروه زنان و زایمان، دانشکده‌ی پزشکی، دانشگاه علوم پزشکی اصفهان، اصفهان، ایران

با توجه به این که نتایج سونوگرافی گاهی با نتایج بعد از عمل متفاوت می‌باشد، مطالعه‌ی حاضر با هدف تعیین ارزش تشخیصی نشانگرهای SFLT-1 و VEGF و مقایسه‌ی آن با سونوگرافی رنگی داپلر در تشخیص تهاجم جفت انجام گرفت.

روش‌ها

این مطالعه، یک مطالعه‌ی مقطعی بود که در سال‌های ۹۷-۱۳۹۶ در بیمارستان‌های شهید بهشتی و الزهرا (س) اصفهان انجام شد. جامعه‌ی آماری مورد مطالعه، افراد مراجعه کننده با سونوگرافی رنگی داپلر مبنی بر تهاجم جفتی (اکرتا، اینکرتا، پره‌کرتا) بود.

معیارهای ورود به مطالعه، شامل تشخیص سونوگرافیک تهاجم جفتی (اکرتا، اینکرتا، پره‌کرتا) بر حسب سونوگرافی، سن بارداری ۲۰-۴۰ هفته و موافقت بیمار برای شرکت در مطالعه بود. همچنین، عوارض طبیی مادر (نظیر Hypertention، پره‌اکلامپسی، دیابت، بیماری‌های تیروئید و چند قلبی)، وجود Fetal growth restriction (FGR)، دکولمان، کوریوآمنیونیت و تزریق خون به عنوان معیار خروج از مطالعه در نظر گرفته شد.

حجم نمونه‌ی مورد نیاز مطالعه با استفاده از فرمول برآورد حجم نمونه جهت مطالعات شیوع و با در نظر گرفتن سطح اطمینان ۹۵ درصد، حساسیت SFLT-1 که حدود در ۷۰ درصد برآورد گردید (۳) و پذیرش میزان خطای ۰/۱ به تعداد ۸۰ نمونه برآورد گردید.

روش کار بدین صورت بود که بعد از انجام هماهنگی‌های لازم و اخذ مجوز از کمیته‌ی اخلاق پزشکی دانشگاه، در هنگام بستری بیماران و قبل از سزارین یک نمونه خون وریدی از بیماران گرفته شد و با ارسال به آزمایشگاه، سطح SFLT-1 و VEGF در آن تعیین شد. در مرحله‌ی بعد، بیماران جهت تشخیص نوع تهاجم جفتی (اکرتا، اینکرتا، پره‌کرتا) تحت سونوگرافی جفت قرار گرفتند و پس از عمل، نتیجه‌ی حاصل از عمل جراحی با نتایج سونوگرافی و سطح SFLT-1 و VEGF مقایسه شد و ارزش تشخیصی نشانگرهای پیش‌گفته و سونوگرافی در تشخیص نوع تهاجم بافتی تعیین شد.

اطلاعات بالینی شامل سن مادر، سن حاملگی در زمان زایمان، تاریخچه‌ی پزشکی، تاریخچه‌ی بیماری‌های فشار خون، FGR، دکولمان و کوریوآمنیونیت بود.

داده‌های مطالعه بعد از جمع‌آوری وارد رایانه شد و با استفاده از نرم‌افزار SPSS نسخه‌ی ۲۲ (version 22, IBM Corporation, Armonk, NY) و آزمون‌های آماری One-way ANOVA، Wilcoxon و آزمون رتبه‌ای Wilcoxon و آزمون‌های تعیین حساسیت و ویژگی و منحنی Receiver operating characteristic (ROC curve) مورد تجزیه و تحلیل قرار گرفت.

ضروری می‌باشد، توسط VEGF حمایت می‌شود. SFLT-1 به صورت غیر قابل برگشت به VEGF در گردش متصل می‌شود و از باند شدن آن به گیرنده‌های سلول‌های آندوتلیال و بروز اثرات فیزیولوژیک آن جلوگیری می‌کند (۳).

طی مطالعه‌ی، بیان بیش از حد (Over expression) در SFLT-1 در جوندگان، مدلی از پره‌اکلامپسی شامل هایپرنتشن، پروتئین‌آوری و تغییرات آندوتلیوزیس در گلوومرول‌های کلیه را ایجاد می‌نماید و مدل‌های حیوانی، پس از درمان با VEGF بهبود یافتند (۴). گزارش شده است در یک حاملگی طبیعی، SFLT-1 در گردش ۲۰-۵۰ برابر بالاتر با متوسط پیک غلظت سرمی ۲۰۰۰ پیکوگرم/میلی‌لیتر در زمان ترم در مقایسه با فرد غیر حامله (۱۰۰ پیکوگرم/میلی‌لیتر) می‌باشد. در حاملگی همراه با پره‌اکلامپسی SFLT-1، در جفت Over expression می‌شود و متوسط پیک غلظت سرمی ۲-۵ برابر در مقایسه با حاملگی‌های با فشار طبیعی افزایش می‌یابد (۵-۶) و اثرات VEGF را روی Microcirculation بلوک می‌کند و این منجر به بروز یافته‌های بالینی پره‌اکلامپسی می‌شود (۷-۸).

در حالی که مطالعات انسانی و حیوانی، از نقش پاتوژنیک SFLT-1 در پره‌اکلامپسی حمایت می‌کنند، نقش فیزیولوژیک افزایش SFLT-1 در حاملگی طبیعی ناشناخته می‌باشد. در یک حاملگی طبیعی، سیتوتروفوبلاست اکستراویلوس به دسیدوا و آرتریول‌های ماریچی هجوم می‌برند و جایگزین آندوتلیوم عروق مادری می‌شوند. آندوتلیالیزه کردن توسط تروفوبلاست، باعث تبدیل شریان‌های ماریچی به عروق با مقاومت پایین می‌شود (۹).

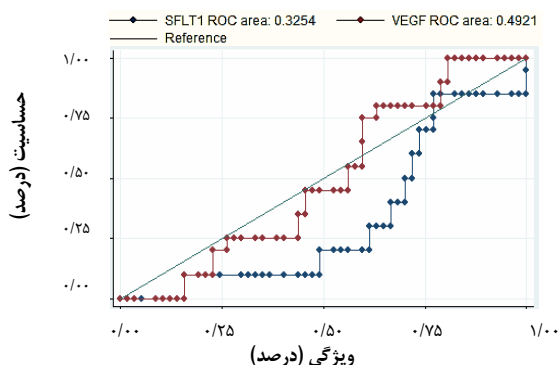
تهاجم جفتی بیش از حد، زمانی که تروفوبلاست از طریق دسیدوا به میومتر حمله می‌کند، در بعضی از موارد منجر به خونریزی‌های شدید در هنگام زایمان می‌شود. تهاجم شدید، به ویژه زمانی که جفت روی اسکار رحمی قرار می‌گیرد در محلی که احتمال کاهش عروق وجود دارد، شایع می‌باشد. مکانیسم مولکولی تهاجم تروفوبلاستی پیچیده است. کشت سلولی و مطالعات ایمنونوهمیستوشیمیایی پیشنهاد می‌دهند که VEGF ممکن است تهاجم تروفوبلاستی را گسترش دهد (۹-۱۰).

در مطالعه‌ی McMahon و همکاران در دانشکده‌ی پزشکی دانشگاه واشنگتن، مشاهده گردید که سطح پایین SFLT-1 در نمونه‌های بافتی حاصل از سزارین هیستریکتومی با تهاجم جفتی بیشتر همراه است (۱۱). در مطالعه‌ی دیگری که توسط Ahmed و همکاران انجام شد، گزارش شده است که سطح VEGF در افرادی که پلاستتا پرویا همراه با تهاجم جفتی (اکرتا، اینکرتا، پره‌کرتا) دارند، کاهش یافته است، اما میزان SFLT-1 تفاوتی با حاملگی طبیعی ندارد (۱۲).

جدول ۱. توزیع متغیرهای دموگرافیک و عمومی بر حسب سرانجام بارداری

مقدار P	پیامد بارداری		متغیر
	طبیعی	پلاستا اکرتا	
	میانگین \pm انحراف معیار	میانگین \pm انحراف معیار	
۰/۹۰۰	۳۱/۹۰ \pm ۴/۸۲	۳۱/۸۰ \pm ۵/۴۲	سن مادر (سال)
۰/۲۸۰	۲/۱۹ \pm ۰/۹۶	۲/۵۰ \pm ۱/۱۰	تعداد سزارین قبلی
۰/۱۹۰	۳/۶۲ \pm ۱/۲۶	۴/۱۰ \pm ۱/۴۴	تعداد بارداری
۰/۸۰۰	۳۷/۹۳ \pm ۱/۳۲	۳۶/۸۰ \pm ۱/۱۰	سن بارداری (هفته)
	تعداد (درصد)	تعداد (درصد)	
۰/۳۰۰	۱۷ (۲۹/۳)	۸ (۴۰/۰)	سابقه‌ی سقط جنین
۰/۰۰۴	۲ (۳/۴)	۵ (۲۵/۰)	پلاستا پرویا

تحلیل داده‌های مربوط به سطح VEGF و SFLT-1 با منحنی ROC نشان داد سطح زیر منحنی برای VEGF معادل ۰/۴۹۲ (دامنه‌ی اطمینان ۰/۶۳-۰/۳۶) و برای SFLT-1 معادل ۰/۳۲۵ (دامنه اطمینان ۰/۴۵-۰/۱۹) بود، اما مقدار سطح زیر منحنی در دو آزمون پیش‌گفته اختلاف معنی‌داری نداشت ($P = ۰/۰۵۴$). بر اساس نمودار پیش‌گفته، مناسب‌ترین نقطه‌ی برش برای تعیین پلاستا اکرتا در هر دو آزمون، مقدار ۰/۵ بود، اما معیارهای ارزش تشخیصی مناسبی برای VEGF و SFLT-1 در پیش‌بینی پلاستا اکرتا به دست نیامد (شکل ۱).



شکل ۱. سطح زیر منحنی Receiver operating characteristic

(ROC curve) برای پیش‌بینی پلاستا اکرتا با دو معیار Vascular endothelial growth factor (VEGF) و Soluble fms-like tyrosine kinase-1 (SFLT-1)

جدول ۲. میانگین و انحراف معیار سطح عامل رشد اندوتلیوم عروق و تیروزین کیناز محلول شبیه fms

مقدار P	پیامد بارداری		متغیر
	طبیعی	پلاستا اکرتا	
۰/۹۰۰	۲/۲۱ \pm ۱/۰۹	۲/۰۶۸ \pm ۰/۶۸	VEGF
۰/۰۲۰	۱۰۳۶/۳۰ \pm ۵۸۴/۲۰	۶۹۶/۵۰ \pm ۴۲۱/۱۰	SFLT-1
۰/۰۶۰	۵۶۴/۱۰ \pm ۴۲۶/۵۰	۳۵۶/۴۰ \pm ۱۹۴/۸۰	SFLT-1/VEGT

VEGF: Vascular endothelial growth factor; SFLT-1: Soluble fms-like tyrosine kinase-1

یافته‌ها

در این مطالعه، ۸۰ خانم باردار که حایز شرایط ورود به مطالعه بودند، مورد بررسی قرار گرفتند که دو بیمار به علت عدم انجام سزارین از مطالعه خارج شدند. پیامد بارداری در ۵۸ نفر (۷۴/۴ درصد) طبیعی و در ۲۰ نفر (۲۵/۶ درصد) اکرتا بود و موردی از اینکرتا و پرکرتا در آنان دیده نشد. در جدول ۱، توزیع متغیرهای دموگرافیک و عمومی دو گروه آمده است. بر حسب این جدول، دو گروه مورد مطالعه از نظر فراوانی بروز پلاستا پرویا اختلاف معنی‌داری داشتند ($P = ۰/۰۰۴$).

اما توزیع سایر متغیرها بین دو گروه متفاوت نبود.

در جدول ۲، میانگین و انحراف معیار سطح VEGF، SFLT-1 و نسبت این دو عامل آمده است. برابر یافته‌های این مطالعه، میانگین سطح VEGF بر حسب پیامد بارداری تفاوت معنی‌داری نداشت ($P = ۰/۹۰۰$)، اما سطح SFLT-1 در گروه اکرتا به طور معنی‌داری پایین‌تر بود ($P = ۰/۰۲۰$). ضمن این که نسبت SFLT-1/VEGT نیز بین دو گروه متفاوت نبود ($P = ۰/۰۶۰$).

مقایسه‌ی یافته‌های سونوگرافی و نتایج حاصل از عمل جراحی نشان داد در ۳۸ مورد (۴۸/۷ درصد) نتایج جراحی و سونوگرافی طبیعی بود. همچنین، در ۱۶ مورد (۲۰/۵ درصد) نتایج جراحی و سونوگرافی وجود پلاستا اکرتا را نشان داد. بر حسب آزمون کاپا، میزان توافق بین سونوگرافی و جراحی ۰/۳۶ بود که از نظر آماری معنی‌دار بود ($P < ۰/۰۰۱$). نتایج در جدول ۳ آمده است.

سطح بالاتری از VEGF در زنان مبتلا به پلاستا اکرتا نسبت به گروه شاهد گزارش شده است (۱۷).

برابر تحلیل ROC، دو نشانگر VEGF و SFLT-1 دارای ارزش تشخیصی بالایی برای پیش‌گویی پلاستا اکرتا نبودند. در یک متا آنالیز که توسط Kleinrouweler و همکاران انجام گرفت، این نشانگرها توانایی پیش‌بینی درست پلاستا اکرتا را در بررسی‌های بالینی زنان باردار نداشته‌اند (۱۸).

برابر نتایج مطالعه‌ی حاضر، دو نشانگر VEGF و SFLT-1 در مقایسه با اولترا سونوگرافی دارای صحت بالایی برای پیش‌بینی پلاستا اکرتا نبود و میزان توافق بین سونوگرافی و یافته‌های پاتولوژیک نیز پایین بود. Shih و همکاران، میزان صحت روش‌های تصویربرداری را در تشخیص پلاستا اکرتا مورد مطالعه قرار دادند. طبق یافته‌های مطالعه‌ی آنان، حساسیت و ویژگی سونوگرافی رنگی داپلر سه بعدی برای تشخیص این عارضه به ترتیب ۹۷ و ۹۲ درصد بوده است و این روش، به تنهایی می‌تواند تشخیص پلاستا اکرتا را تا حد بسیار بالایی مسجل نماید. معیار گری و سونوگرافی رنگی داپلر، از نظر صحت پیش‌گویی پلاستا اکرتا به ترتیب در مرتبه‌ی دومین و سومین قرار داشته‌اند (۱۹).

نتیجه‌گیری نهایی این که دو نشانگر VEGF و SFLT-1 دارای قدرت بالایی برای پیش‌بینی پلاستا اکرتا در مقایسه با سونوگرافی نبودند. از طرف دیگر، با توجه به توافق پایین بین نتایج سونوگرافی داپلر و یافته‌های پاتولوژی، سونوگرافی داپلر نیز بهترین روش برای پیش‌بینی پلاستا اکرتا نیست و این یافته در مطالعات دیگر نیز تأیید شده است (۲۰-۲۲).

از طرف دیگر، با توجه به محدودیت‌های سونوگرافی رنگی داپلر نظیر عدم دسترسی به آن در تمامی مناطق، هزینه‌ی بالا و نیاز به متخصص با تجربه و ماهر، روش‌های با حساسیت بالاتر مانند سونوگرافی داپلر سه بعدی و معیار گری برای تشخیص پلاستا اکرتا مناسب‌تر می‌باشند. البته، این روش‌ها نیز در تمامی موارد مقرون به صرفه نیستند.

تشکر و قدردانی

مقاله‌ی حاضر حاصل پایان‌نامه‌ی دکتری تخصصی در رشته‌ی زنان است که با شماره‌ی ۳۹۵۱۱۱ در حوزه‌ی معاونت پژوهشی دانشکده‌ی پزشکی تصویب و با حمایت‌های این معاونت انجام شد. از این رو، نویسندگان مقاله از زحمات ایشان تقدیر و تشکر می‌نمایند.

جدول ۳. میزان توافق بین سونوگرافی و نتایج عمل سزارین

نتایج عمل سونوگرافی	طبیعی تعداد (درصد)	اکرتا تعداد (درصد)
طبیعی	۳۸ (۴۸/۷)	۴ (۵/۱)
اکرتا	۲۰ (۲۵/۶)	۱۶ (۲۰/۵)

KAPPA Agreement = ۰/۳۶, P < ۰/۰۰۱

بحث

در سال‌های اخیر، محققان بسیاری بر روی روش‌های پیش‌بینی پیامد بارداری و بروز عوارض جدی ناشی از بارداری مانند پره‌اکلامپسی، محدودیت رشد داخل رحمی، زایمان زودرس و پلاستا اکرتا مطالعه نموده‌اند (۱۴-۱۳). پلاستا اکرتا، اینکرتا، پره‌کرتا، از پیامدهای جدی بارداری هستند و باید در زنان باردار به طور جدی و اورژانسی مورد بررسی و مراقبت قرار گیرند (۱۶-۱۵). در عین حال، با وجود پیشرفت زیاد در حوزه‌ی پزشکی، اطلاعات زیادی در زمینه‌ی راه‌های تشخیص زودرس این پیامدها در دسترس نیست و مطالعات کمی در مورد توانایی پروفایل انژیوژنتیک در پیش‌گویی پلاستا اکرتا صورت گرفته است. این مطالعه، با هدف تعیین ارزش تشخیصی نشانگرهای SFLT-1 و VEGF و مقایسه‌ی آن با سونوگرافی رنگی داپلر در تشخیص تهاجم جفت انجام گرفت.

برابر نتایج مطالعه‌ی حاضر، سطح سرمی SFLT-1 در زنان مبتلا به پلاستا اکرتا به طور معنی‌داری پایین‌تر بود که این نتایج، با یافته‌های مطالعه‌ی McMahon و همکاران مطابقت دارد؛ به طوری که در مطالعه‌ی پیش‌گفته، بین سطح پایین SFLT-1 و تهاجم جفتی، رابطه‌ی معنی‌داری گزارش شده است (۱۱). Tseng و همکاران نیز در مطالعه‌ی خود گزارش نموده‌اند که سطح پایین SFLT-1 و توسعه‌ی پلاستا اکرتا ارتباط معنی‌داری دارند (۱۷).

برابر نتایج مطالعه‌ی حاضر، میانگین سطح سرمی SFLT-1 در بیماران مبتلا به پلاستا اکرتا حدود دو برابر پایین‌تر از گروه طبیعی بود و از طرف دیگر، فراوانی پلاستا پرویا در دو گروه مبتلا به اکرتا و طبیعی متفاوت بود؛ در حالی که دو گروه مبتلا و غیر مبتلا به پلاستا اکرتا از نظر توزیع سنی، سابقه‌ی سزارین، سوابق حاملگی و سابقه‌ی سقط جنین اختلاف معنی‌داری نداشتند.

برابر نتایج مطالعه‌ی حاضر، سطح سرمی VEGF در دو گروه زنان مبتلا و غیر مبتلا به پلاستا اکرتا اختلاف معنی‌داری نداشت؛ در حالی که در مطالعه‌ی McMahon و همکاران، سطح این نشانگر در زنان مبتلا به پلاستا اکرتا نسبت به گروه طبیعی به طور معنی‌داری پایین‌تر بوده است (۱۱). در مقابل، در مطالعه‌ی Tseng و همکاران،

References

1. Venkatesan T, Alaseem A, Chinnaiyan A, Dhandayuthapani S, Kanagasabai T, Alhazzani K, et al. MDM2 overexpression modulates the angiogenesis-related gene expression profile of prostate cancer cells. *Cells* 2018; 7(5).
2. Belfort MA, Shamshirsaz AA, Fox KA. The diagnosis and management of morbidly adherent placenta. *Semin Perinatol* 2018; 42(1): 49-58.
3. Jauniaux E, Collins S, Burton GJ. Placenta accreta spectrum: Pathophysiology and evidence-based anatomy for prenatal ultrasound imaging. *Am J Obstet Gynecol* 2018; 218(1): 75-87.
4. Shin JY, Ji JO, Choi DW, Choi SH, Choi JG, Rho MS, et al. Expression of genes in primo vasculature floating in lymphatic endothelium under lipopolysaccharide and acupuncture electric stimulation. *J Acupunct Meridian Stud* 2019; 12(1): 3-10.
5. Failla CM, Carbo M, Morea V. Positive and negative regulation of angiogenesis by soluble vascular endothelial growth factor receptor-1. *Int J Mol Sci* 2018; 19(5): E1306.
6. Mesquita J, Castro-de-Sousa JP, Vaz-Pereira S, Neves A, Passarinha LA, Tomaz CT. Vascular endothelial growth factors and placenta growth factor in retinal vasculopathies: Current research and future perspectives. *Cytokine Growth Factor Rev* 2018; 39: 102-15.
7. Rajakumar A, Cerdeira AS, Rana S, Zsengeller Z, Edmunds L, Jeyabalan A, et al. Transcriptionally active syncytial aggregates in the maternal circulation may contribute to circulating soluble fms-like tyrosine kinase 1 in preeclampsia. *Hypertension* 2012; 59(2): 256-64.
8. Wolf M, Hubel CA, Lam C, Sampson M, Ecker JL, Ness RB, et al. Preeclampsia and future cardiovascular disease: Potential role of altered angiogenesis and insulin resistance. *J Clin Endocrinol Metab* 2004; 89(12): 6239-43.
9. Powe CE, Levine RJ, Karumanchi SA. Preeclampsia, a disease of the maternal endothelium: The role of antiangiogenic factors and implications for later cardiovascular disease. *Circulation* 2011; 123(24): 2856-69.
10. Levine RJ, Maynard SE, Qian C, Lim KH, England LJ, Yu KF, et al. Circulating angiogenic factors and the risk of preeclampsia. *N Engl J Med* 2004; 350(7): 672-83.
11. Ferrara N, Gerber HP, LeCouter J. The biology of VEGF and its receptors. *Nat Med* 2003; 9(6): 669-76.
12. Ahmed A, Dunk C, Ahmad S, Khaliq A. Regulation of placental vascular endothelial growth factor (VEGF) and placenta growth factor (PlGF) and soluble Flt-1 by oxygen--a review. *Placenta* 2000; 21(Suppl A): S16-S24.
13. Naghshineh E, Khorvash E, Kamali S. A comparison of cell-free placental messenger ribonucleic acid and color Doppler ultrasound for the prediction of placental invasion in patients with placenta accreta. *Adv Biomed Res* 2015; 4: 31.
14. Andraweera PH, Dekker GA, Roberts CT. The vascular endothelial growth factor family in adverse pregnancy outcomes. *Hum Reprod Update* 2012; 18(4): 436-57.
15. Usta IM, Hobeika EM, Musa AA, Gabriel GE, Nassar AH. Placenta previa-accreta: risk factors and complications. *Am J Obstet Gynecol* 2005; 193(3 Pt 2): 1045-9.
16. McMahon K, Karumanchi SA, Stillman IE, Cummings P, Patton D, Easterling T. Does soluble fms-like tyrosine kinase-1 regulate placental invasion? Insight from the invasive placenta. *Am J Obstet Gynecol* 2014; 210(1): 68-4.
17. Tseng JJ, Chou MM, Hsieh YT, Wen MC, Ho ES, Hsu SL. Differential expression of vascular endothelial growth factor, placenta growth factor and their receptors in placentae from pregnancies complicated by placenta accreta. *Placenta* 2006; 27(1): 70-8.
18. Kleinrouweler CE, Wiegerinck MM, Ris-Stalpers C, Bossuyt PM, van der Post JA, von Dadelszen P, et al. Accuracy of circulating placental growth factor, vascular endothelial growth factor, soluble fms-like tyrosine kinase 1 and soluble endoglin in the prediction of pre-eclampsia: A systematic review and meta-analysis. *BJOG* 2012; 119(7): 778-87.
19. Shih JC, Palacios Jaraquemada JM, Su YN, Shyu MK, Lin CH, Lin SY, et al. Role of three-dimensional power Doppler in the antenatal diagnosis of placenta accreta: Comparison with gray-scale and color Doppler techniques. *Ultrasound Obstet Gynecol* 2009; 33(2): 193-203.
20. Krapp M, Baschat AA, Hankeln M, Gembruch U. Gray scale and color Doppler sonography in the third stage of labor for early detection of failed placental separation. *Ultrasound Obstet Gynecol* 2000; 15(2): 138-42.
21. Halpern EJ, Strup SE. Using gray-scale and color and power Doppler sonography to detect prostatic cancer. *AJR Am J Roentgenol* 2000; 174(3): 623-7.
22. Chou MM, Tseng JJ, Ho ES. Usefulness of gray-scale ultrasound and complementary color Doppler ultrasound in the prenatal diagnosis of placenta previa accreta. *Am J Obstet Gynecol* 2005; 192(4): 1349.

The Role of Soluble fms-Like Tyrosine Kinase-1 Markers and Vascular Endothelial Growth Factor in Comparison with Color Doppler Sonography for Detecting Placenta Accreta

Elhan Naghshineh¹, Faranak Razaghi²

Original Article

Abstract

Background: Regarding the relatively high prevalence of placenta accreta in pregnancy, and the lack of suitable methods for predicting this complication, this study aimed to determine the role of soluble fms-like tyrosine kinase-1 (SFLT-1) markers and vascular endothelial growth factor (VEGF) in comparison with color Doppler sonography in diagnosis of placenta accreta.

Methods: In a cross-sectional study, 78 pregnant women who were referred to Alzahra and Shahid Beheshti hospitals in Isfahan, Iran, in 2017 and 2018 were studied. SFLT-1 and VEGF levels were measured, and embryo sonography was also performed. After surgery, the results of surgery were compared with the results of sonography, and the level of SFLT-1 and VEGF and the agreement of these markers with ultrasound were determined.

Findings: There was no significant difference in mean VEGF level in terms of pregnancy outcomes ($P = 0.90$), but SFLT-1 level was significantly lower in Eckert group ($P = 0.02$). Meanwhile, SFLT-1/VEGF ratio was not different between the two groups ($P = 0.66$). Comparison of ultrasound findings and surgical results showed that surgical outcomes and ultrasonography were normal in 38 cases (48.7%). Moreover, in 16 cases (20.5%), the results of surgery and ultrasound showed the presence of placenta accreta. The agreement between ultrasonography and surgery was 0.36 ($P < 0.001$).

Conclusion: According to the results of our study, the two markers SFLT-1 and VEGF, compared with ultrasound, were not suitable criteria for predicting placenta accreta. At the same time, according to the limitations of this study, further studies are suggested.

Keywords: Angiogenic peptides, Placenta accreta, Vascular endothelial growth factor, fms-like tyrosine kinase-1

Citation: Naghshineh E, Razaghi F. The Role of Soluble fms-Like Tyrosine Kinase-1 Markers and Vascular Endothelial Growth Factor in Comparison with Color Doppler Sonography for Detecting Placenta Accreta. J Isfahan Med Sch 2019; 37(518): 176-81.

1- Associate Professor, Department of Obstetrics and Gynecology, School of Medicine, Isfahan University of Medical Sciences, Isfahan, Iran

2- Resident, Department of Obstetrics and Gynecology, School of Medicine, Isfahan University of Medical Sciences, Isfahan, Iran

Corresponding Author: Faranak Razaghi, Email: faranak_razzaghi3@yahoo.com