

مقایسه‌ی تأثیر لیزر فتوکواگولاسیون پان‌رتینال (PRP) نقطه‌ای در یک جلسه و در سه جلسه منقسم بر بهبود علائم رتینوپاتی دیابتی پرولیفراتیو

علی صالحی^۱، امید وکیلی^۲، معصومه زارعی^۲

مقاله پژوهشی

چکیده

مقدمه: مطالعه‌ی حاضر با هدف تعیین تأثیر استفاده از لیزر فتوکواگولاسیون پان‌رتینال (Panretinal Photocoagulation یا PRP) یک جلسه یا سه جلسه‌ی جداگانه بر بهبود علائم رتینوپاتی دیابتی پرولیفراتیو به انجام رسید.

روش‌ها: طی یک مطالعه‌ی کارآزمایی بالینی، ۸۰ چشم (از ۴۰ بیمار) مبتلا به رتینوپاتی دیابتی پرولیفراتیو که کاندیدای لیزر درمانی بودند، به روش تصادفی در دو گروه ۴۰تایی تقسیم شدند. در گروه اول، لیزر درمانی PRP (۲۴۰۰ نقطه) در یک جلسه و در گروه دوم لیزر درمانی ۲۴۰۰ نقطه طی سه جلسه‌ی جداگانه (هر جلسه ۸۰۰ نقطه) انجام گرفت و عوارض کوتاه مدت لیزر درمانی در دو گروه مقایسه گردید.

یافته‌ها: تغییرات حدت بینایی، ضخامت مرکز ماکولا و فشار داخل چشم در دو گروه همسان بود و اختلافی بین یک جلسه لیزر یا سه جلسه‌ی جداگانه دیده نشد.

نتیجه‌گیری: انجام لیزر PRP در یک جلسه یا سه جلسه‌ی جداگانه تأثیری در حدت بینایی، فشار داخل چشم و ضخامت ماکولا ندارد، اما به علت کاهش دفعات مراجعه و هزینه‌های درمانی به نظر می‌رسد انجام لیزر در یک جلسه ارجح باشد.

واژگان کلیدی: رتینوپاتی دیابتی، لیزر درمانی، ضخامت ماکولا

ارجاع: صالحی علی، وکیلی امید، زارعی معصومه. مقایسه‌ی تأثیر لیزر فتوکواگولاسیون پان‌رتینال (PRP) نقطه‌ای در یک جلسه و در سه جلسه منقسم بر بهبود علائم رتینوپاتی دیابتی پرولیفراتیو. مجله دانشکده پزشکی اصفهان ۱۳۹۷؛ ۳۶ (۵۱۱): ۱۶۴۰-۱۶۳۵

می‌گیرد. چندین سیستم مختلف لیزر برای ایجاد نقاط لیزری وجود دارد. در روش مرسوم، با فشردن هر پدال از دستگاه، یک نقطه‌ی لیزر بر روی رتین ایجاد می‌شود.

این روش، نیاز به چندین جلسه‌ی درمان دارد تا کل رتین تحت لیزر قرار گیرد (۳). روش جدیدتر، سیستم پترن اسکن است که با فشردن هر پدال از دستگاه، ۵۶ نقطه از لیزر به رتین می‌رسد. در این روش، مدت زمان لیزر کوتاه‌تر (۳۰-۲۰ میلی‌ثانیه) است که باعث می‌شود آسیب حرارتی به بافت رتین کمتر شود (۳).

PRP، روش استاندارد جلوگیری از پیشرفت دیابتیک رتینوپاتی پرولیفراتیو است که مانند سایر روش‌های تهاجمی، می‌تواند با عوارضی نظیر اثر آن بر لایه‌ی فیبر عصبی شبکیه همراه باشد (۴). بعضی از محققین گزارش کرده‌اند فشار داخل چشم

مقدمه

به طور کلی، در موارد رتینوپاتی دیابتی پرولیفراتیو پرخطر، فتوکواگولاسیون پان‌رتینال (Panretinal Photocoagulation یا PRP) انجام می‌شود که اساس عملکرد آن از بین بردن نواحی ایسکمیک در رتین پرفیرال است (۱). از آن جایی که ایسکمیک رتین موجب افزایش سطح عامل رشد اندوتلیوم عروقی و نتیجه‌ی نورگرای می‌شود، از بین بردن نواحی ایسکمیک رتین موجب کاهش عامل رشد اندوتلیوم عروقی و در نتیجه، پسرقت عروق جدید می‌شود. PRP با روش‌های مختلفی انجام می‌گیرد که لیزر گاز آرگون و نور زنون از جمله‌ی آن‌ها می‌باشد (۱). استفاده از PRP، روشی کم‌عارضه و غیر تهاجمی برای درمان رتینوپاتی دیابتی است (۲). در PRP، کل رتین به جز ماکولا و ۵۰۰ میکرون اطراف دیسک، تحت درمان لیزر قرار

۱- دانشیار، گروه چشم‌پزشکی، دانشکده‌ی پزشکی، دانشگاه علوم پزشکی اصفهان، اصفهان، ایران

۲- دستیار، گروه چشم‌پزشکی، دانشکده‌ی پزشکی، دانشگاه علوم پزشکی اصفهان، اصفهان، ایران

نویسنده‌ی مسؤول: امید وکیلی

۹۵ درصد، توان آزمون ۸۰ درصد، انحراف معیار ضخامت ماکولا در بیماران PDR که حدود ۱/۱۷ برآورد شد (۱۲) و پذیرش میزان خطای ۰/۸ به تعداد ۳۴ چشم برآورد شد که جهت اطمینان بیشتر، ۴۰ چشم مورد مطالعه قرار گرفت.

بعد از اخذ موافقت از کمیته‌ی اخلاق پزشکی دانشگاه علوم پزشکی اصفهان، ۴۰ بیمار دارای معیارهای ورود، به ترتیب پذیرش برای لیزر PRP انتخاب شدند. در ابتدا، اطلاعات دموگرافیک و سابقه بیماری آن‌ها بررسی شد و نتایج در فرم جمع‌آوری اطلاعات هر بیمار ثبت گردید و مقدار دید اصلاح شده و اصلاح نشده، حدت بینایی و ضخامت RNFL در هر بیمار تعیین شد.

۴۰ بیمار پیش‌گفته به روش تصادفی‌سازی بلوکی به دو گروه شامل ۴۰ چشم تقسیم شدند. گروه اول، تحت لیزر ۲۴۰۰ نقطه‌ی PRP در طی یک جلسه قرار گرفتند و در گروه دوم، لیزر درمانی در طی سه جلسه‌ی جداگانه (هر جلسه ۸۰۰ نقطه) انجام گرفت.

بیماران دو گروه در یک ماه و سه ماه بعد درمان، بار دیگر معاینه شد و حدت بینایی، ضخامت مرکز ماکولا و فشار داخل چشم آنان بررسی شد.

لیزر درمانی با استفاده از دستگاه Valon (ساخت شرکت Valon lasers OY کشور فنلاند) با شیوه‌ی Pattern و با اندازه‌ی ۲۵۰ میکرومتر انجام گرفت. اندازه‌گیری فشار داخل چشم با استفاده از دستگاه Air puff (نوع Topcam) و دید تصحیح نشده و تصحیح شده‌ی بیمار با چارت Snellen انجام شد. همچنین، ضخامت ماکولا (Optical coherence tomography یا OCT) توسط دستگاه Heidenberg انجام گرفت. در بررسی این متغیر، اندازه‌گیری ضخامت مرکز Fiber Optic Association (FOA) مد نظر بود.

زمان اندازه‌گیری فشار داخل چشم در تمام بیماران یکسان بود. اطلاعات به دست آمده از مطالعه در نهایت وارد نرم‌افزار SPSS نسخه‌ی ۲۳ (IBM Corporation, Armonk, NY) شد و با آزمون‌های آماری χ^2 , t, Paired t, One-way ANOVA و Repeated measures ANOVA تجزیه و تحلیل گردید.

یافته‌ها

در این مطالعه، ۸۰ چشم از ۴۰ بیمار مبتلا به رتینوپاتی دیابتی پرولیفراتیو انتخاب شد. ۴۰ چشم تحت یک جلسه‌ی لیزر PRP قرار گرفتند و ۴۰ چشم دیگر تحت ۲۴۰۰ نقطه‌ی لیزر درمانی در سه جلسه‌ی جداگانه (هر جلسه ۸۰۰ نقطه) قرار گرفتند. میانگین سن بیماران $72 \pm 61/4$ سال با دامنه‌ی ۷۹-۴۵ سال بود. از ۴۰ بیمار مورد مطالعه، ۲۲ نفر (۵۵ درصد) مرد و ۱۸ نفر (۴۵ درصد) زن بودند. بر حسب نتایج به دست آمده، (جدول ۱ و شکل ۱) حدت

(Intraocular pressure یا IOP) به صورت گذرا پس از PRP افزایش می‌یابد، اما این یافته در کوتاه مدت است و به نظر نمی‌رسد اثری بر روی ضخامت لایه‌ی فیبر عصبی (Retinal nerve fiber layer یا RNFL) داشته باشد (۷-۵).

درمان با لیزر در تعدادی از بیماری‌های چشمی برای پیش‌گیری از عارضه‌ی خطرناک این بیماری‌ها که نابینایی است، انجام می‌شود؛ چرا که لیزر، تغییرات برگشت ناپذیری در بافت‌ها به جای می‌گذارد و به همین دلیل، لیزر چشم باید توسط متخصصان ماهر انجام شود (۸).

در حال حاضر، مؤثرترین درمان برای پیش‌گیری از تشکیل عروق جدید در عنبیه و شبکیه، PRP تمام شبکیه می‌باشد. PRP کافی به طور مؤثری باعث پسرقت نئوواسکولازیراسیون در مبتلایان به Proliferative diabetic retinopathy (PDR) می‌شود، اما PRP را باید در مرحله‌ی PDR با خطر بالا به کار برد (۱۰-۹).

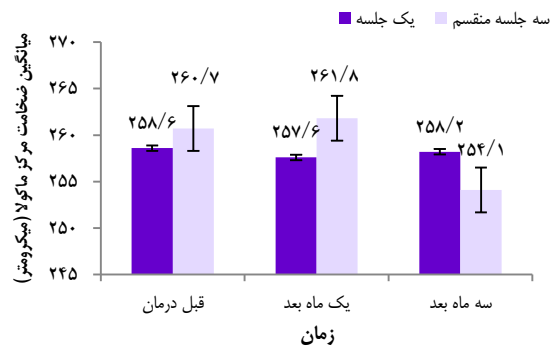
با وجود تأثیر مفید PRP در کاهش خطر نابینایی، عوارض این روش درمانی هنوز مورد بحث است و مطالعات چندانی که به بررسی عوارض کوتاه مدت و دراز مدت PRP به ویژه دفعات لیزر درمانی در داخل کشور پرداخته شده بود. از این رو، مطالعه‌ی حاضر با هدف بررسی عوارض کوتاه مدت لیزر PRP یک جلسه‌ای با ۲۴۰۰ نقطه در سه جلسه‌ی جداگانه در بیماران PDR با خطر بالا به انجام رسید.

روش‌ها

این مطالعه یک مطالعه‌ی کارآزمایی بالینی بود که در سال‌های ۹۵-۱۳۹۴ در مرکز آموزشی-درمانی فیض وایسته به دانشگاه علوم پزشکی اصفهان انجام شد. معیارهای ورود به مطالعه، شامل سن بالای ۲۰ سال، عدم ابتلا به نارسایی مزمن کلیه، عدم پیوند کلیه و پانکراس، ابتلا به رتینوپاتی دیابتی پرولیفراتیو زودرس، عدم لیزر درمانی قبلی بر روی چشم، ضخامت مرکز ماکولا در Optical coherence tomography (OCT) کمتر از ۳۰۰ میکرومتر، دید بالای ۲۰/۲۰۰، عدم وجود ادم ماکولا در ۶ ماه قبل، عدم سابقه‌ی جراحی کاتاراکت و ویتروکتومی طی ۶ ماه گذشته، عدم سابقه‌ی انجام کپسولتومی با استفاده از Yttrium aluminum garnet (YAG) در دو ماه قبل و موافقت بیمار برای شرکت در مطالعه بود. همچنین، عدم امکان تعیین وضعیت بهبودی بعد از عمل به علل مختلف مثل عدم مراجعه و مهاجرت بیمار و یا فوت و انصراف فرد از ادامه‌ی شرکت در مطالعه به عنوان معیارهای خروج از مطالعه در نظر گرفته شد.

حجم نمونه‌ی مورد نیاز این مطالعه، با استفاده از فرمول حجم نمونه جهت برآورد میانگین و با در نظر گرفتن سطح اطمینان

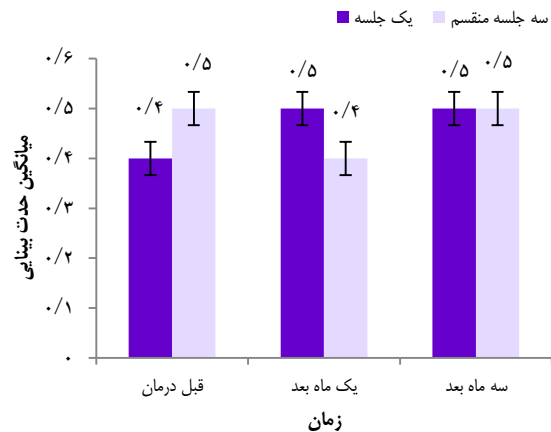
در بررسی‌های درون گروهی نیز تغییرات ضخامت ماکولا در طی مدت درمان در هیچ یک از دو گروه اختلاف معنی‌داری پیدا نکرد و در مجموع، روند تغییرات ضخامت ماکولا در دو گروه اختلاف معنی‌دار نداشت ($P = 0/89$) (جدول ۱).



شکل ۲. میانگین ضخامت مرکز ماکولا از قبل تا سه ماه بعد از درمان در دو گروه

میانگین فشار داخل چشم در قبل از درمان در دو گروه یک جلسه و سه جلسه جداگانه ($P = 0/54$) و نیز در یک ($P = 0/51$) و سه ماه بعد از درمان ($P = 0/33$) هم اختلاف معنی‌داری بین دو گروه نداشت (جدول ۱ و شکل ۳). همچنین، تغییرات درون گروهی فشار داخل چشم در هیچ یک از دو گروه اختلاف معنی‌داری نداشت و در مجموع، روند تغییرات فشار داخل چشم، بین دو گروه تفاوت معنی‌داری پیدا نکرد ($P = 0/44$) (جدول ۱).

بینایی در قبل از درمان در دو گروه یک جلسه و سه جلسه جداگانه ($P = 0/94$) و در یک ماه ($P = 0/53$) و سه ماه بعد از درمان ($P = 0/62$) در این دو گروه اختلاف معنی‌داری نداشت. از بررسی درون گروهی تغییرات حدت بینایی در هیچ یک از دو گروه اختلاف معنی‌داری وجود نداشت و روند تغییرات دو گروه نیز معنی‌دار نبود ($P = 0/71$) (جدول ۱).



شکل ۱. میانگین حدت بینایی از قبل تا سه ماه بعد از درمان در دو گروه

میانگین ضخامت مرکز ماکولا نیز در قبل از درمان در دو گروه یک جلسه و سه جلسه جداگانه ($P = 0/70$) و در یک ماه ($P = 0/45$) و سه ماه بعد از درمان ($P = 0/48$) تفاوت معنی‌داری نداشت (جدول ۱ و شکل ۲).

جدول ۱. میانگین و انحراف معیار حدت بینایی، ضخامت مرکز ماکولا و فشار داخل چشم تا سه ماه بعد از درمان در دو گروه

متغیر	زمان	گروه		مقدار *P
		یک جلسه	سه جلسه جداگانه	
حدت بینایی	قبل از درمان	0/4 ± 0/1	0/5 ± 0/1	0/94
	یک ماه بعد	0/5 ± 0/2	0/4 ± 0/1	0/53
	سه ماه بعد	0/5 ± 0/1	0/5 ± 0/1	0/62
ضخامت مرکز ماکولا (میکرومتر)	قبل از درمان	258/6 ± 24/5	260/7 ± 22/7	0/7
	یک ماه بعد	257/6 ± 22/3	261/8 ± 26/5	0/45
	سه ماه بعد	258/2 ± 23/1	254/1 ± 28/8	0/48
فشار داخل چشم (میلی‌متر جیوه)	قبل از درمان	13/4 ± 2/1	13/7 ± 2/1	0/54
	یک ماه بعد	13/6 ± 2/2	13/9 ± 2/1	0/51
	سه ماه بعد	14/0 ± 2/1	14/4 ± 1/9	0/33
	مقدار **P	0/41	0/9	0/71
	مقدار **P	0/81	0/06	0/89
	مقدار **P	< 0/01	< 0/01	0/44

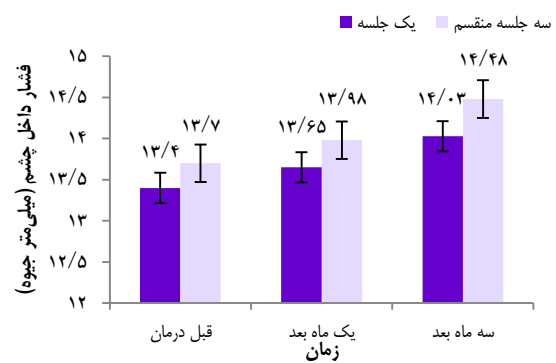
* اختلاف بین دو گروه در هر مقطع زمانی بر حسب آزمون t؛ ** تغییرات درون هر گروه بر حسب آزمون Repeated measures ANOVA؛ *** تغییرات بین دو گروه بر حسب آزمون Repeated measures ANOVA

در مطالعه‌ی بنیادی و همکاران، از ۲۰ بیمار بررسی شده، متوسط ضخامت NFL قبل از لیزر PRP معادل $21/1 \pm 92/2$ و در ۶-۴ ماه پس از آن، $16/1 \pm 90/4$ بود که تغییر قابل توجهی را نشان نداد. در این مطالعه، پیشنهاد شده است که PRP در بیماران مبتلا به دیابت برای سلول‌های گانگلیونی شبکیه بی‌خطر است (۱۵).

درمان لیزری ادم ماکولای دیابتی به وسیله‌ی مطالعات Diabetic Retinopathy Clinical Research Network (DRCR net) کامل‌تر شده است. جدیدترین تغییر روش درمانی برای ETDRS Early treatment diabetic retinopathy study (ETDRS) لیزر موضعی، استفاده از Fluorescein angiography (FA) را وابسته به صلاح‌دید چشم‌پزشک دانسته و استفاده از طول موج سبز یا زرد را مجاز نموده است. وقتی که میکروآنوریزم‌ها به طور مستقیم درمان می‌شوند، پزشک شدت خفیفی از لیزر خاکستری سفید را استفاده می‌کند و تغییر رنگ میکروآنوریزم لازم نمی‌باشد. در درمان نواحی بدون میکروآنوریزم، اسکارهای خاکستری کم‌رنگ که به زحمت مشاهده می‌شوند (با اندازه‌ی کوچک‌تر از ۵۰ میکرون) با شدت کمتر در یک ناحیه‌ی توری مانند که در آن فاصله‌ی نقاط ۲ اسکار لیزر می‌باشد، ایجاد می‌شوند و هر چند که انجام لیزر توری شکل در ناحیه‌ی بدون خون‌رسانی به انتخاب چشم‌پزشک می‌باشد.

با این وجود در حال حاضر، به نظر می‌رسد استفاده از لیزر PRP در جلسات جداگانه، به طور مطلوب‌تری می‌تواند میکروآنوریزم ایجاد شده را پوشش دهد. البته بایستی عوارض جانبی استفاده از دو روش نظیر سوختگی ایجاد شده در اثر لیزر و همچنین، سوختگی‌ها با شدت و انرژی کمتر برای کم کردن اندازه‌ی ضایعه‌ی حاصل از لیزر و ایجاد اختلال کمتر در میدان و حدت بینایی به کار گرفته می‌شوند. به علاوه، درمان‌های اخیر برای ادم ماکولای دیابتی می‌تواند با یا بدون استفاده از FA انجام شود؛ چرا که بسیاری از پزشکان فقط میکروآنوریزم‌هایی را که از نظر بالینی مشخص می‌باشند و در ناحیه‌ی افزایش ضخامت شبکیه قرار دارند، لیزر می‌کنند و هم‌زمان از لیزر توری مانند در نواحی باقی‌مانده‌ی ضخیم استفاده می‌شود. از این رو، انتخاب نوع روش لیزر مورد استفاده می‌تواند به عوامل مختلفی همچون وضعیت بالینی بیمار، شدت رتینوپاتی، سن بیمار، وضعیت چشم مقابل و توانایی بیمار جهت شرکت در معاینات پی‌گیری مشخص مربوط باشد (۱۶).

نتیجه‌گیری نهایی این که انجام لیزر PRP در یک جلسه یا سه جلسه‌ی جداگانه تأثیری در حدت بینایی، فشار داخل چشم و ضخامت ماکولا ندارد، اما به علت این که در لیزر درمانی یک جلسه، تعداد دفعات مراجعه و به احتمال زیاد هزینه‌های بیمارستانی کمتر است، انتخاب این روش، ارجح به نظر می‌رسد. از طرفی، با توجه به محدودیت‌های این مطالعه نظیر پایین بودن حجم نمونه و کوتاهی



شکل ۳. میانگین فشار داخل چشم از قبل تا سه ماه بعد از درمان در دو گروه

بحث

در این مطالعه، لیزر درمانی با دو روش یک جلسه PRP و سه جلسه‌ی جداگانه با ۲۴۰۰ نقطه (در هر جلسه ۸۰۰ نقطه) از نظر بروز عوارض بعد از درمان مورد بررسی و مقایسه قرار گرفت که برابر نتایج به دست آمده، در هر دو گروه تحت درمان با لیزر یک جلسه و سه جلسه‌ی جداگانه، حدت بینایی در سه ماه بعد از درمان تفاوت معنی‌داری نسبت به قبل از درمان پیدا نکرد. فشار داخل چشم در هر دو گروه افزایش معنی‌داری پیدا کرد، اما اختلاف معنی‌داری بین دو گروه دیده نشد. ضمن این که ضخامت مرکز ماکولا نیز تا سه ماه بعد از درمان در دو گروه اختلاف معنی‌دار آماری نداشت. در خصوص علل افزایش فشار داخل چشم به دنبال لیزر درمانی تا کنون چندین نظریه ارایه شده است که تهاجم و ترومای ناشی از لیزر، مهم‌ترین و شایع‌ترین علل آن می‌باشد (۱۲).

هر چند که مطالعه‌ای به بررسی تأثیر لیزر درمانی در یک جلسه یا جلسات جداگانه بر حدت بینایی و ضخامت ماکولا انجام نگرفته است، اما در کل، مطالعات نشان داده است لیزر PRP منجر به پسرقت نئوواسکولاریزاسیون و بهبود بینایی می‌گردد (۱۲). در مطالعه‌ی Rema و همکاران بعد از یک سال پی‌گیری بیماران مبتلا به رتینوپاتی دیابتی، ۷۳ درصد از بیمارانی که قبل از لیزر دید خوبی (۶/۹) داشتند و ۵۸/۵ درصد از بیماران با دید بین ۶/۱۲-۶/۳۶ بعد از لیزر نیز همان دید را حفظ کردند و ۱۸/۹ درصد بیماران گروه دوم دید بهتری پیدا کردند (۱۱).

در پژوهش Gabrielle و همکاران، انجام کوآگولاسیون پان‌رتینال باعث بهبود وضعیت شده بود (۱۳). بر اساس مطالعه‌ی Kim و همکاران، انجام دادن لیزر PRP از کاهش شدید بینایی در بیماران مبتلا به PDR با خطر بالا به نحو مؤثری پیش‌گیری می‌کند؛ به طوری که Severe vision loss (SVL) در بیماران درمان شده ۶/۴ درصد و در گروه درمان نشده ۱۵/۹ درصد گزارش شده است، اما تأثیر آن بر روی حدت بینایی هنوز مورد بحث است (۱۴).

چشم‌پزشکی است که با شماره‌ی ۳۹۵۳۰۳ در حوزه‌ی معاونت پژوهشی دانشکده‌ی پزشکی دانشگاه علوم پزشکی اصفهان تصویب شد و با حمایت‌های این معاونت به انجام رسید. از این رو، نویسندگان مقاله از زحمات ایشان سپاسگزاری می‌شود.

زمان پی‌گیری، انجام مطالعات بیشتر در این زمینه پیشنهاد می‌گردد.

تشکر و قدردانی

مقاله‌ی حاضر، حاصل پایان‌نامه‌ی دکتری تخصصی در رشته‌ی

References

1. Nikkhah H, Ghazi H, Razzaghi MR, Karimi S, Ramezani A, Soheilian M. Extended targeted retinal photocoagulation versus conventional pan-retinal photocoagulation for proliferative diabetic retinopathy in a randomized clinical trial. *Int Ophthalmol* 2018; 38(1): 313-21.
2. Reddy RK, Pieramici DJ, Gune S, Ghanekar A, Lu N, Quezada-Ruiz C, et al. Efficacy of ranibizumab in eyes with diabetic macular edema and macular nonperfusion in RIDE and RISE. *Ophthalmology* 2018; 125(10): 1568-74.
3. Fong DS, Girach A, Boney A. Visual side effects of successful scatter laser photocoagulation surgery for proliferative diabetic retinopathy: A literature review. *Retina* 2007; 27(7): 816-24.
4. Kim HY, Cho HK. Peripapillary retinal nerve fiber layer thickness change after panretinal photocoagulation in patients with diabetic retinopathy. *Korean J Ophthalmol* 2009; 23(1): 23-6.
5. Riordan-Eva P, Cunningham ET. Vaughan and Asbury's General Ophthalmology, 18th ed. New York, NY: McGraw-Hill Education; 2011.
6. Haddadin RI, Rhee DJ. Laser/light application in ophthalmology: Control of intraocular pressure. In: Nouri K, editor. *Lasers in dermatology and medicine*. London, UK: Springer London; 2012. p. 447-61.
7. Robinson ME, Altener K, Carpenter C, Bonnell R, Jean-Baptiste E, von Oettingen J. High rates of ocular complications in a cohort of Haitian children and adolescents with diabetes. *Pediatr Diabetes* 2018. [Epub ahead of print].
8. Nouri M, Todani A, Pineda R. Laser/light applications in ophthalmology: Visual refraction. In: Nouri K, editor. *Lasers in dermatology and medicine*. London, UK: Springer London; 2012. p. 425-33.
9. Piyasena MMPN, Gudlavalleti VSM, Gilbert C, Yip JL, Peto T, MacLeod D, et al. Development and validation of a diabetic retinopathy screening modality using a hand-held nonmydriatic digital retinal camera by physician graders at a tertiary-level medical clinic: Protocol for a validation study. *JMIR Res Protoc* 2018; 7(12): e10900.
10. Ohno-Matsui K, Ikuno Y, Lai TYY, Gemmy Cheung CM. Diagnosis and treatment guideline for myopic choroidal neovascularization due to pathologic myopia. *Prog Retin Eye Res* 2018; 63: 92-106.
11. Rema M, Sujatha P, Pradeepa R. Visual outcomes of pan-retinal photocoagulation in diabetic retinopathy at one-year follow-up and associated risk factors. *Indian J Ophthalmol* 2005; 53(2): 93-9.
12. Lanzetta P, Cruess AF, Cohen SY, Slakter JS, Katz T, Sowade O, et al. Predictors of visual outcomes in patients with neovascular age-related macular degeneration treated with anti-vascular endothelial growth factor therapy: Post hoc analysis of the VIEW studies. *Acta Ophthalmol* 2018; 96(8): e911-e918.
13. Gabrielle PH, Massin P, Kodjikian L, Erginay A, Pallot C, Jonval L, et al. Central retinal thickness following panretinal photocoagulation using a multispot semi-automated pattern-scanning laser to treat ischaemic diabetic retinopathy: Treatment in one session compared with four monthly sessions. *Acta Ophthalmol* 2018. [Epub ahead of print]
14. Kim J, Woo SJ, Ahn J, Park KH, Chung H, Park KH. Long-term temporal changes of peripapillary retinal nerve fiber layer thickness before and after panretinal photocoagulation in severe diabetic retinopathy. *Retina* 2012; 32(10): 2052-60.
15. Banaee t, Helmi T, Mousavi M, Shoeibi N, Abrishami M, Hosseini SM, et al. Effect of pan-retinal photocoagulation on the retinal nerve fiber layer in Diabetic patients. *Med J Mashad Univ Med Sci* 2015; 58(2): 69-73. [In Persian].
16. Yang XF, You R, Zhao L, Chen X, Guo XX, Wang YL. Analysis of the quality of life and the influencing factors in patients with diabetic retinopathy before and after receiving pan-retinal photocoagulation. *Zhonghua Yan Ke Za Zhi* 2018; 54(8): 611-6. [In Chinese].

Comparison of the Effect of One and Three Sessions of Scatter Panretinal Photocoagulation (PRP) on the Improvement of Proliferative Diabetic Retinopathy

Ali Salehi¹, Omid Vakili², Masoumeh Zarei²

Original Article

Abstract

Background: The aim of this study was to determine the effect of using a panretinal photocoagulation (PRP) laser in one or three sessions on the improvement of symptoms of proliferative diabetic retinopathy.

Methods: In a clinical trial study, 80 eyes from 40 patients with proliferative diabetic retinopathy were selected and randomly divided into two groups. The first group was cured by 2400 spots in one session of PRP and the second group was cured by 2400 spots divided in three sessions (3 × 800) of PRP. Finally, early complication of laser therapy was compared between the two groups.

Findings: The changes of visual acuity, intraocular pressure, and central macula thickness were not significantly different between the two groups of one and three sessions of PRP.

Conclusion: Performing PRP in a single session or three divided sessions does not have an effect on visual acuity, intraocular pressure, and macular thickness; but it seems that the laser is preferred in one session due to reduced frequency of visits and therapeutic costs.

Keywords: Diabetic retinopathy, Photocoagulation, Macula thickness

Citation: Salehi A, Vakili O, Zarei M. Comparison of the Effect of One and Three Sessions of Scatter Panretinal Photocoagulation (PRP) on the Improvement of Proliferative Diabetic Retinopathy. J Isfahan Med Sch 2019; 36(511): 1635-40.

1- Associate Professor, Department of Ophthalmology, School of Medicine, Isfahan University of Medical Sciences, Isfahan, Iran

2- Resident, Department of Ophthalmology, School of Medicine, Isfahan University of Medical Sciences, Isfahan, Iran

Corresponding Author: Omid Vakili, Email: omid.vakilimd@gmail.com